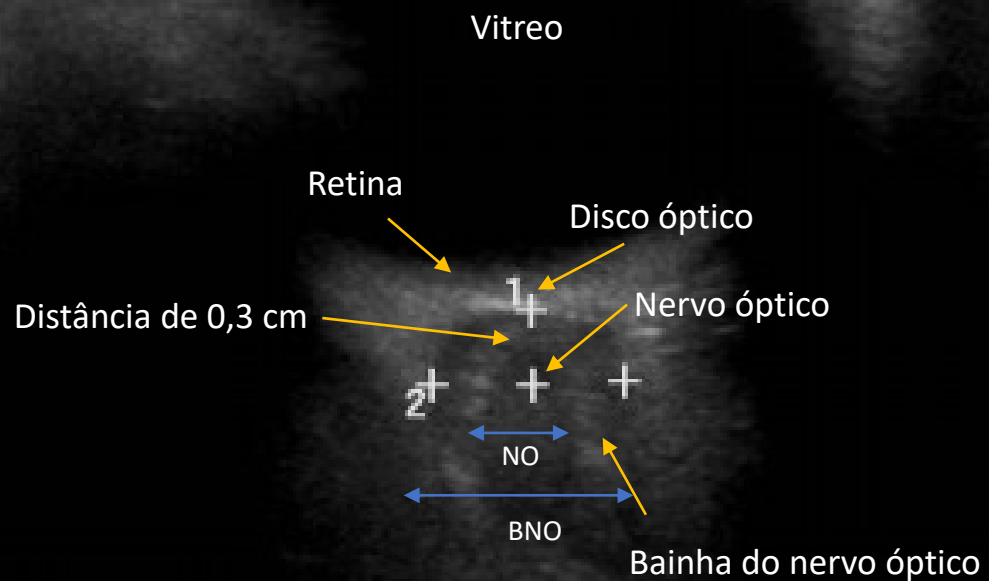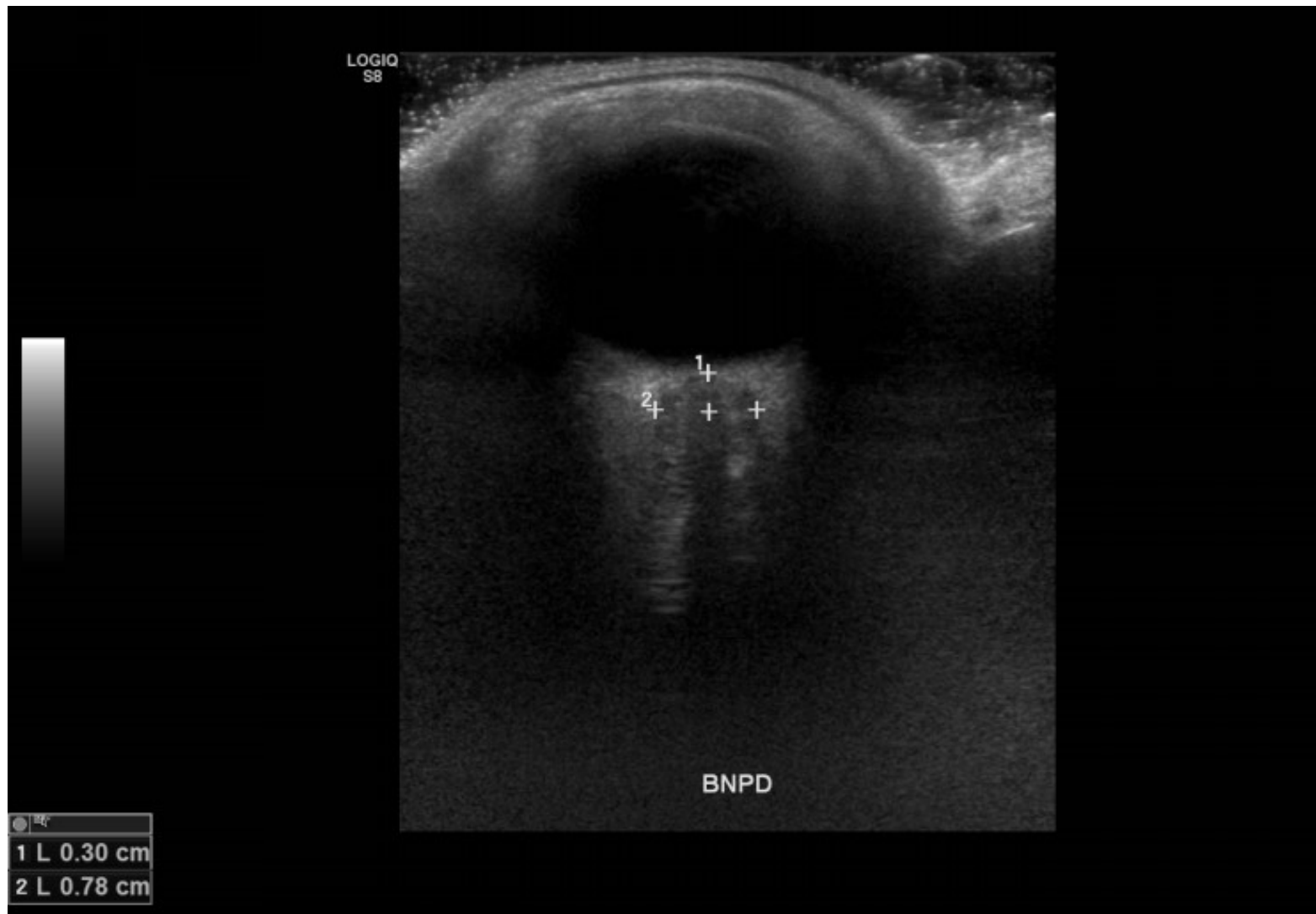


Representação esquemática na anatomia ultrassonográfica da câmara ocular, destacando-se os pontos de interesse para a avaliação do nervo óptico com vistas a investigação de hipertensão intracraniana.



Corte ultrassonográfico demonstrando medida da bainha do nervo óptico durante investigação de hipertensão intracraniana em paciente pediátrico.