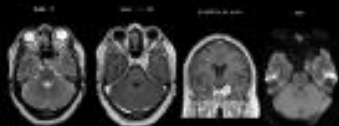
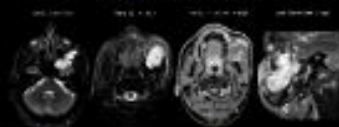
### Meningioma



Os meningiomas são tumores benignos, geralmente derivados das células da aracnóide e são caracterizados por serem duros, circunscritos e frequentemente associados a calcificações e hiperostose da tableta interna.

### Schwannoma / neurofibroma plexiforme



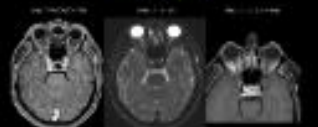
Os schwannomas são tumores benignos derivados das células da bainha de mielina e são caracterizados por serem duros, circunscritos e frequentemente associados a hiperostose da tableta interna.

### Papilomeningeolipiótica



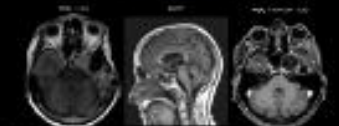
Os papilomeningeolipomas são tumores benignos derivados das células da aracnóide e são caracterizados por serem duros, circunscritos e frequentemente associados a calcificações e hiperostose da tableta interna.

### Tolosa-Hunt



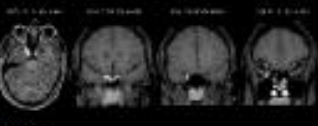
A síndrome de Tolosa-Hunt é caracterizada por dor facial aguda e paralisia do nervo III, geralmente associada a uma lesão inflamatória da base do cérebro.

### Cisto dermóide



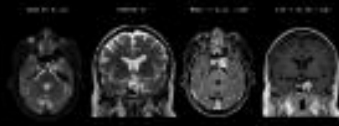
Os cistos dermóides são tumores benignos derivados das células da camada ectodérmica e são caracterizados por serem duros, circunscritos e frequentemente associados a calcificações e hiperostose da tableta interna.

### Mononeuropatia de oculomotor



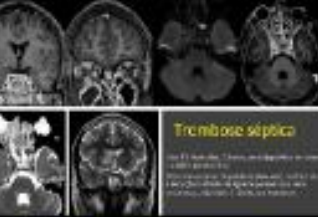A mononeuropatia do nervo III é caracterizada por paralisia do nervo III, geralmente associada a uma lesão inflamatória da base do cérebro.

### Hemangioma do Seio Cavernoso



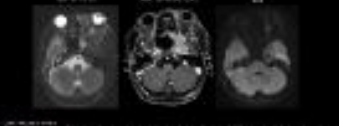
Os hemangiomas do seio cavernoso são tumores benignos derivados das células da camada ectodérmica e são caracterizados por serem duros, circunscritos e frequentemente associados a calcificações e hiperostose da tableta interna.

### Trombose séptica



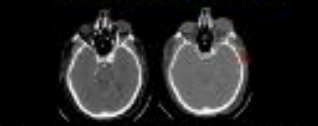
A trombose séptica é caracterizada por múltiplas lesões focais, geralmente associadas a uma infecção sistêmica e frequentemente associadas a calcificações e hiperostose da tableta interna.

### Adenocarcinoma adenóide-cístico



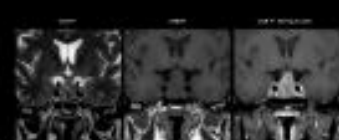O adenocarcinoma adenóide-cístico é um tumor maligno derivado das células da camada ectodérmica e é caracterizado por ser duro, circunscrito e frequentemente associado a calcificações e hiperostose da tableta interna.

### Fístula carotídeo-cavernosa



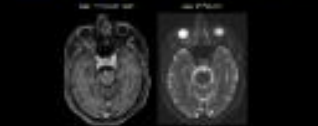
A fístula carotídeo-cavernosa é caracterizada por uma comunicação anormal entre a artéria carótida interna e o seio cavernoso, geralmente associada a uma lesão inflamatória da base do cérebro.

### Macroadenoma de hipófise



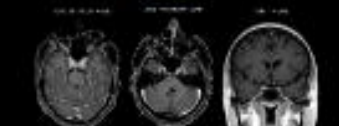
O macroadenoma da hipófise é um tumor benigno derivado das células da hipófise e é caracterizado por ser duro, circunscrito e frequentemente associado a calcificações e hiperostose da tableta interna.

### Aneurisma Rasiforme do Segmento Cavernoso da Arteria carótida Interna



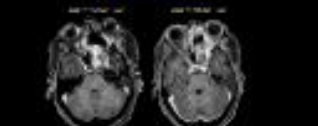
O aneurisma rasiforme do segmento cavernoso da artéria carótida interna é caracterizado por uma dilatação localizada da artéria carótida interna, geralmente associada a uma lesão inflamatória da base do cérebro.

### Linfoma



O linfoma é um tumor maligno derivado das células da camada ectodérmica e é caracterizado por ser duro, circunscrito e frequentemente associado a calcificações e hiperostose da tableta interna.

### Mucormicose



A mucormicose é uma infecção fúngica causada por fungos do gênero Rhizopus e é caracterizada por ser dura, circunscrita e frequentemente associada a calcificações e hiperostose da tableta interna.