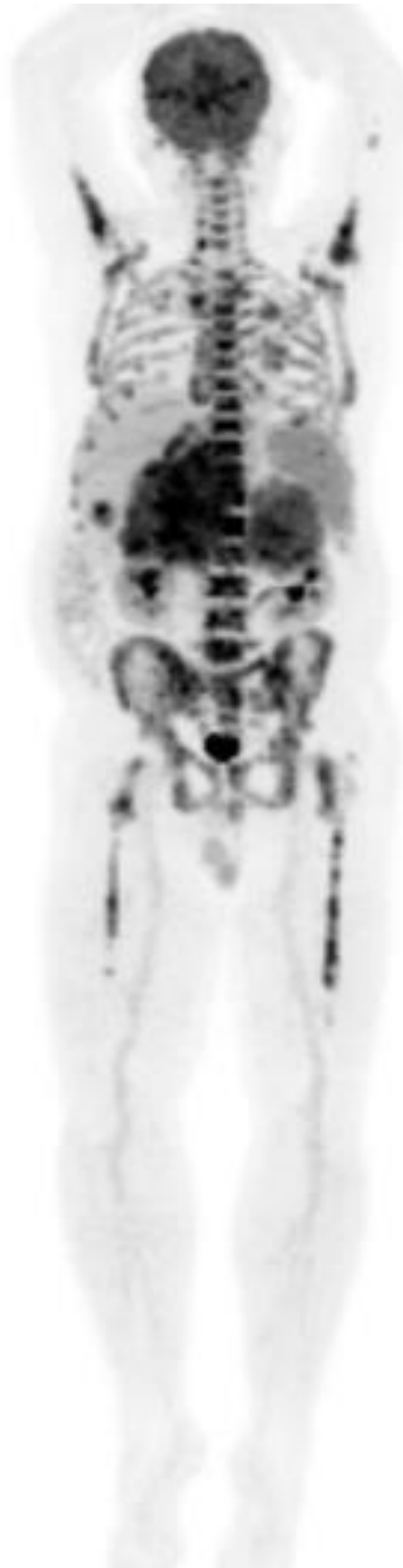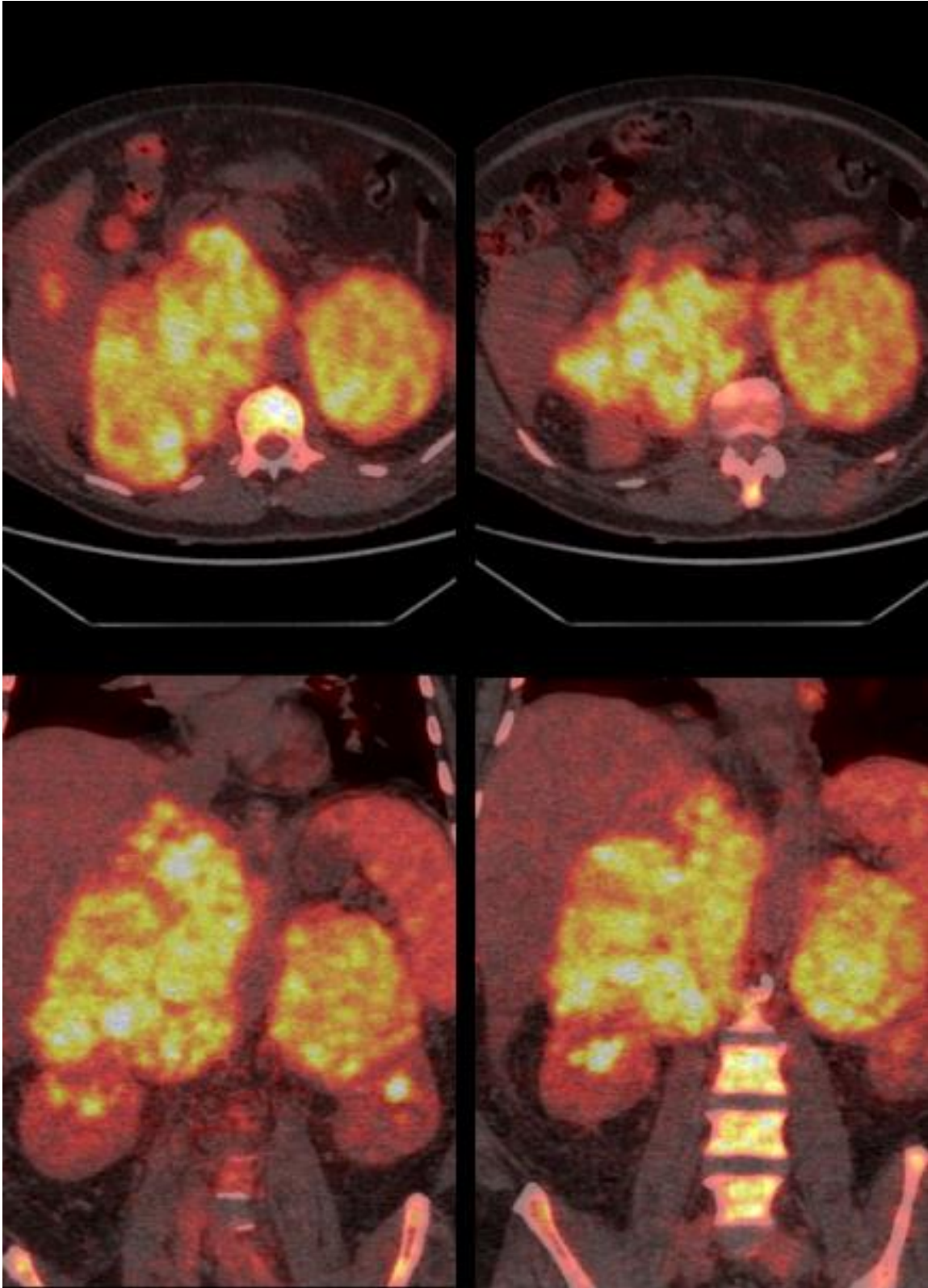
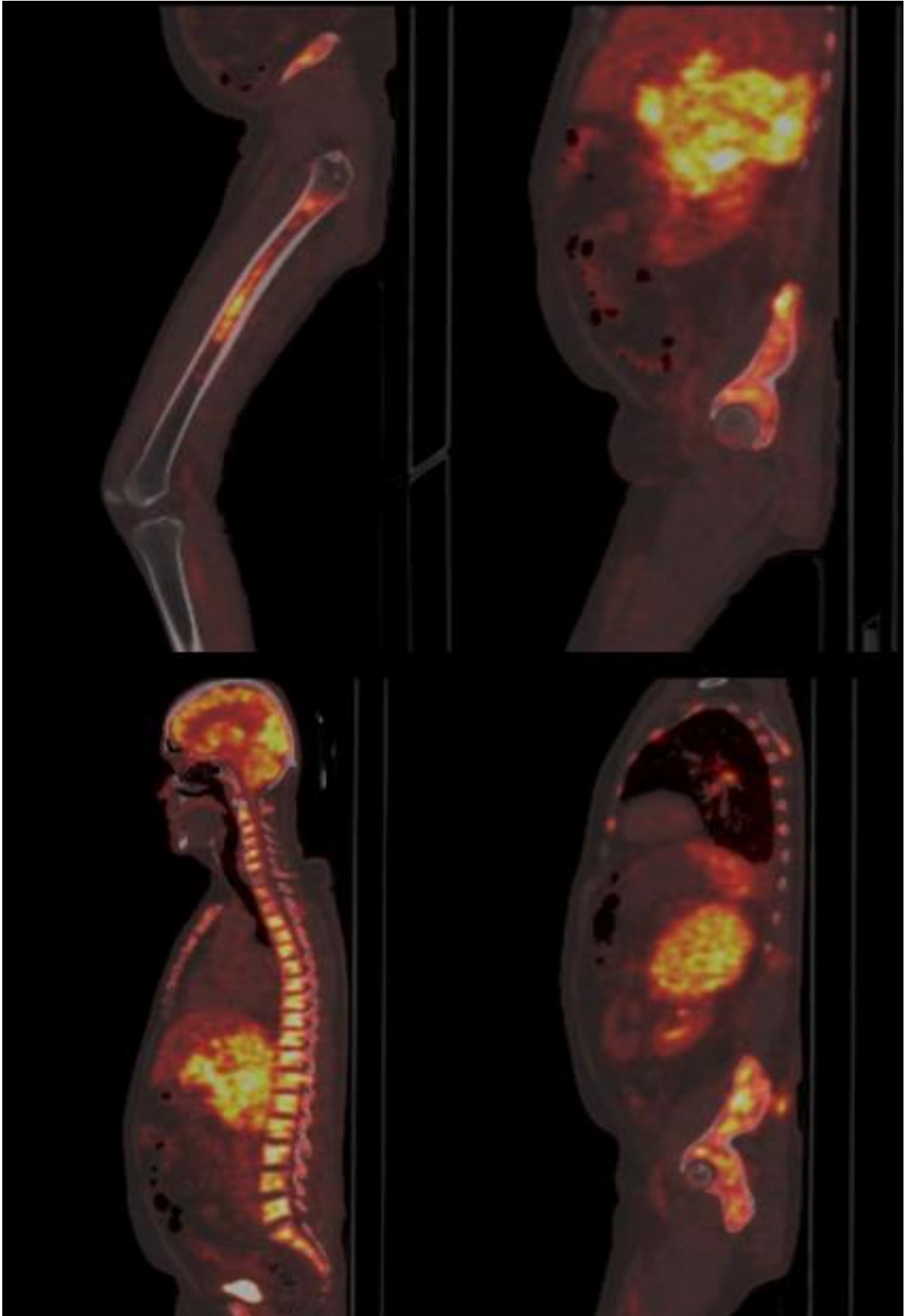




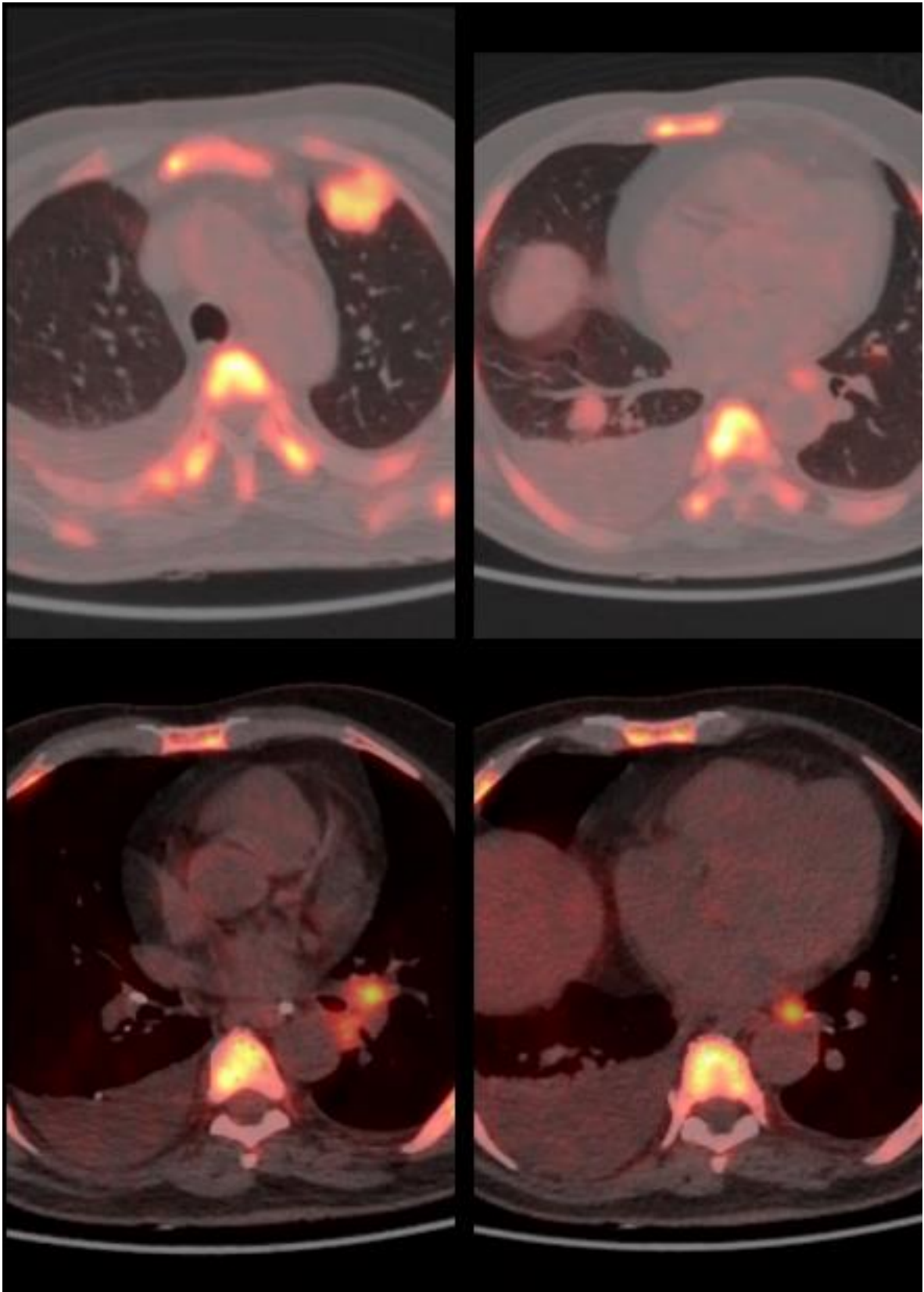
(Figura 1 – Imagem MIP evidenciando múltiplas lesões hipermetabólicas)



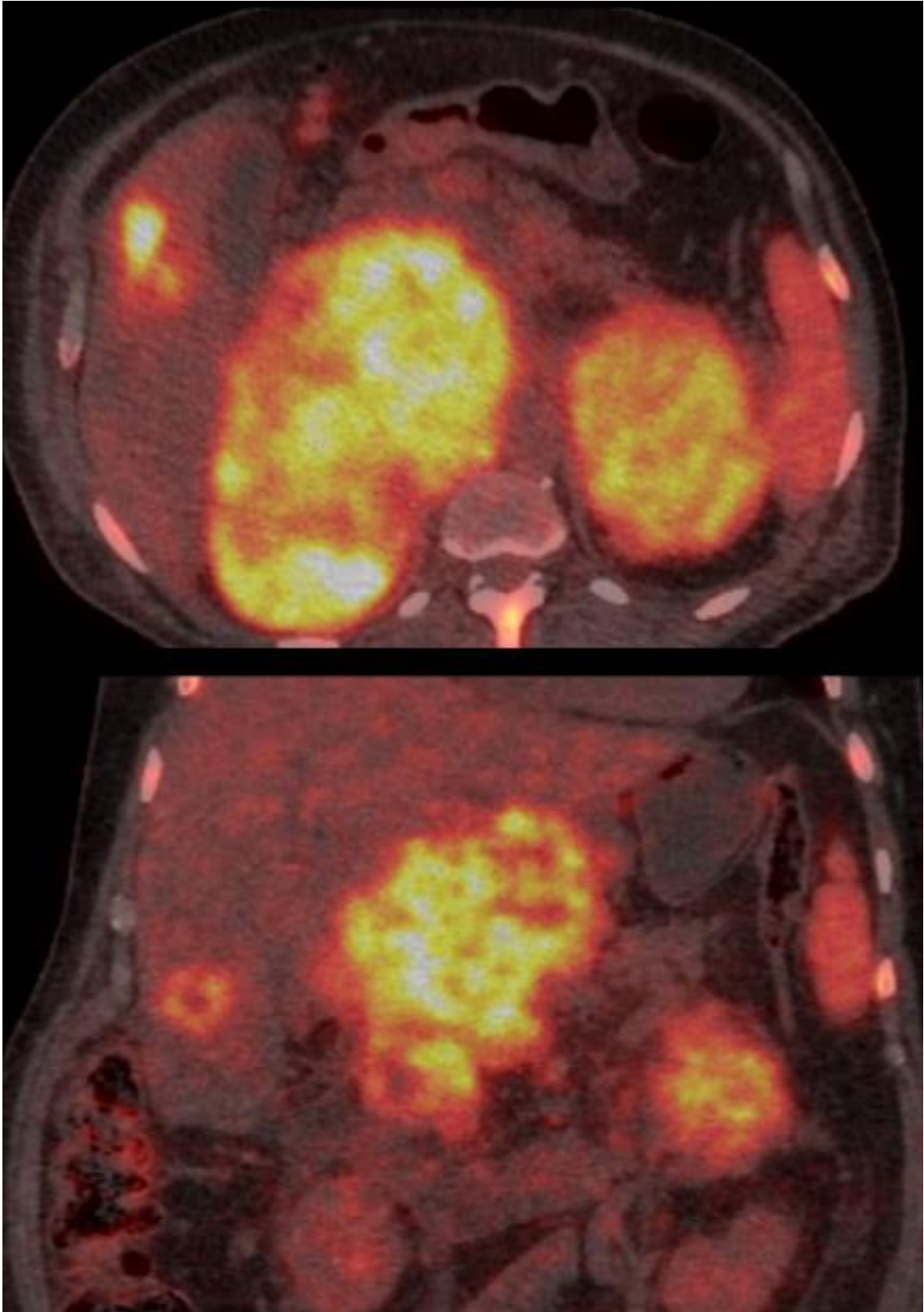
(Figura 2 – Cortes axiais e coronais evidenciando massas adrenais hipermetabólicas)



(Figura 3 – Cortes sagitais evidenciando múltiplas lesões ósseas hipermetabólicas)



(Figura 4 – Cortes axiais evidenciando nódulos pulmonares e linfonodos mediastinais hipermetabólicos)



(Figura 5 – Cortes axiais e coronais evidenciando nódulo hepático hipermetabólico)