

Doença granulomatosa do silicone: achado incidental em PET-CT em pacientes com gluteoplastia.

Silicone granulomatous disease: incidental finding on PET-CT in patients with gluteoplasty.

História Clínica:

- 50 anos, feminino.
- Alteração da função renal, hipercalcemia e alteração de cadeia leve.

Solicitado PET-CT para investigação.

Hipótese diagnóstica: Myeloma múltiplo

- Antecedentes patológicos:
 - Câncer de colo de útero em 2017
 - Tabagista ativa desde os 15 anos
 - Diabetes mellitus

Clinical history:

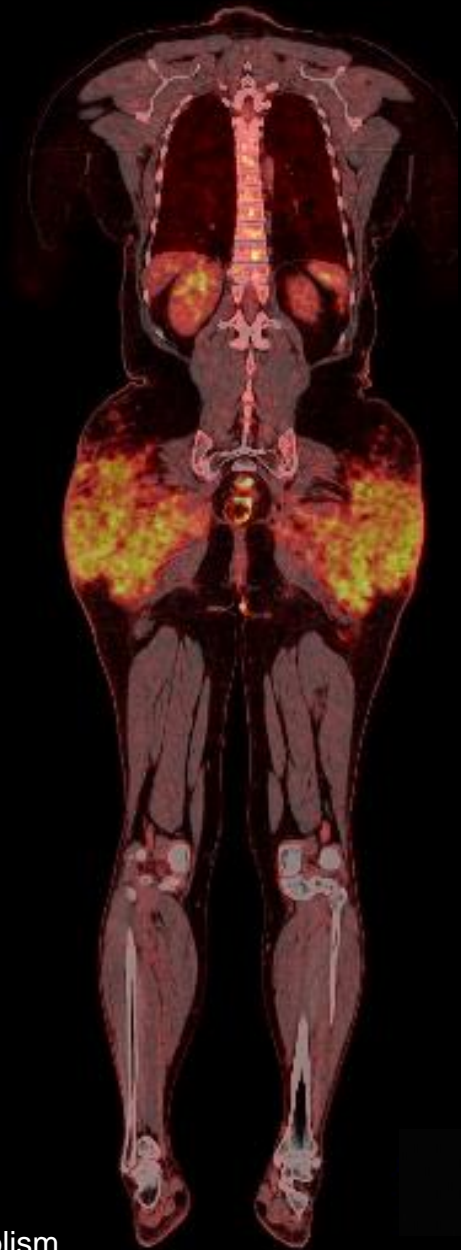
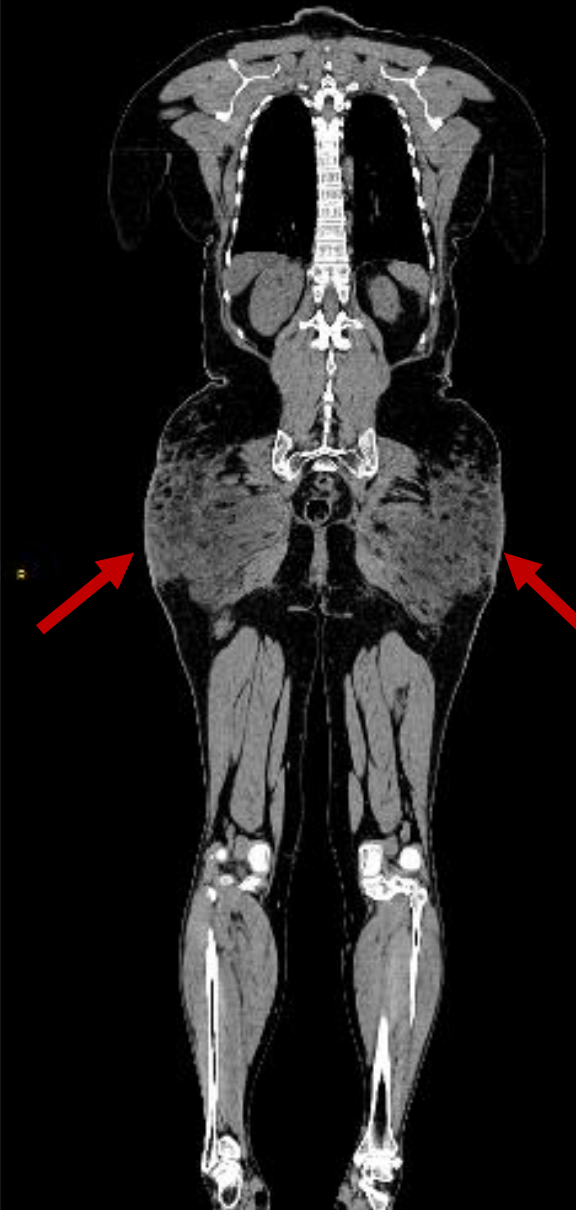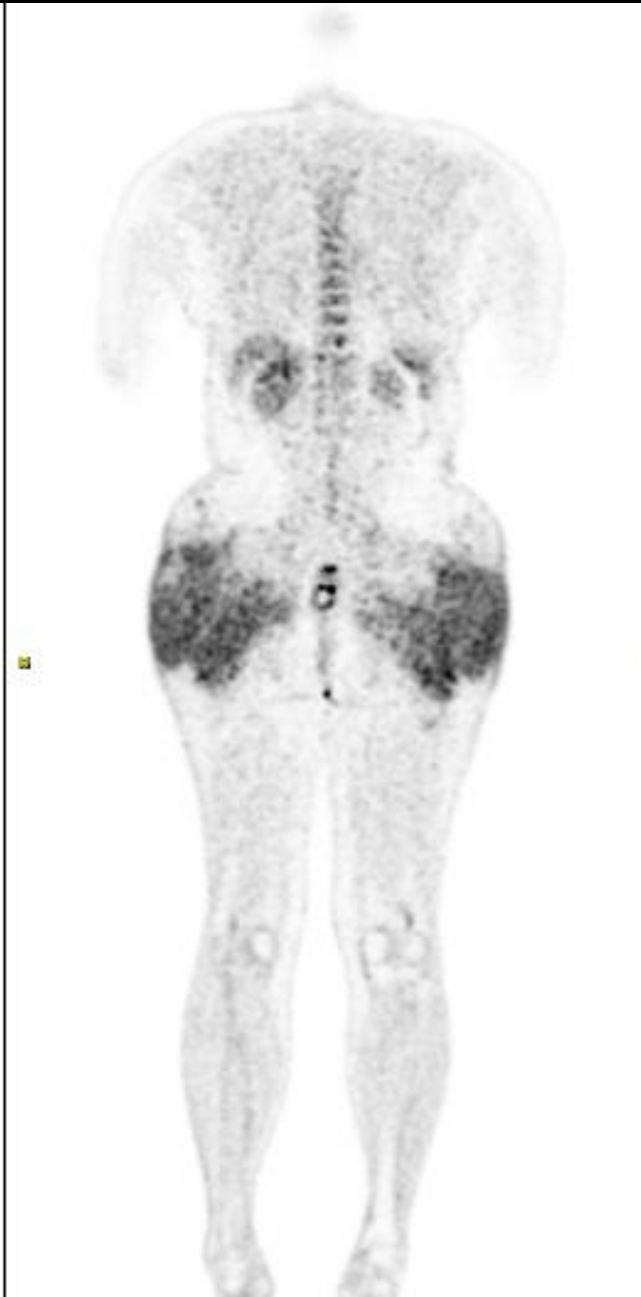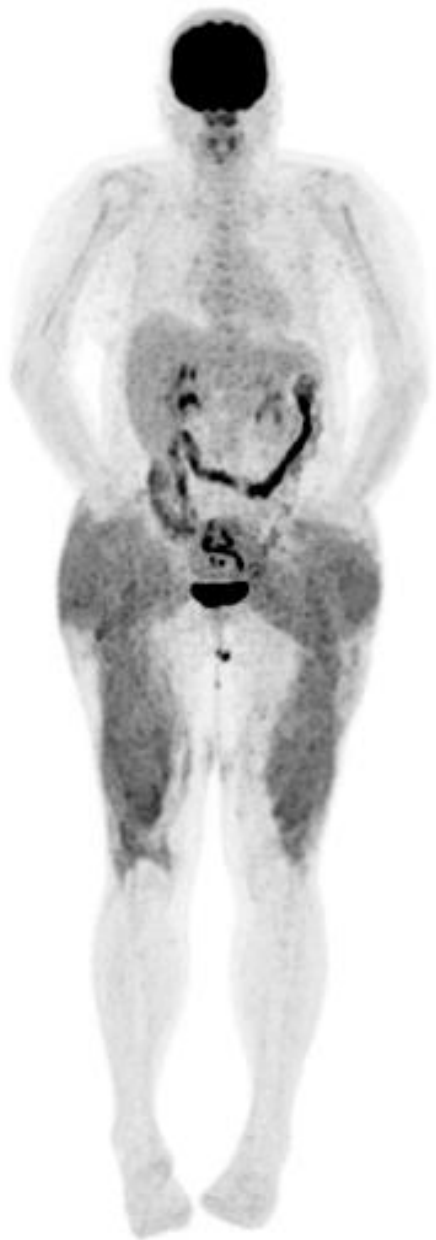- 50 years-old, female.
- Alterations in renal function, hypercalcemia, and changes in the light chain.

Further investigation with PET-CT.

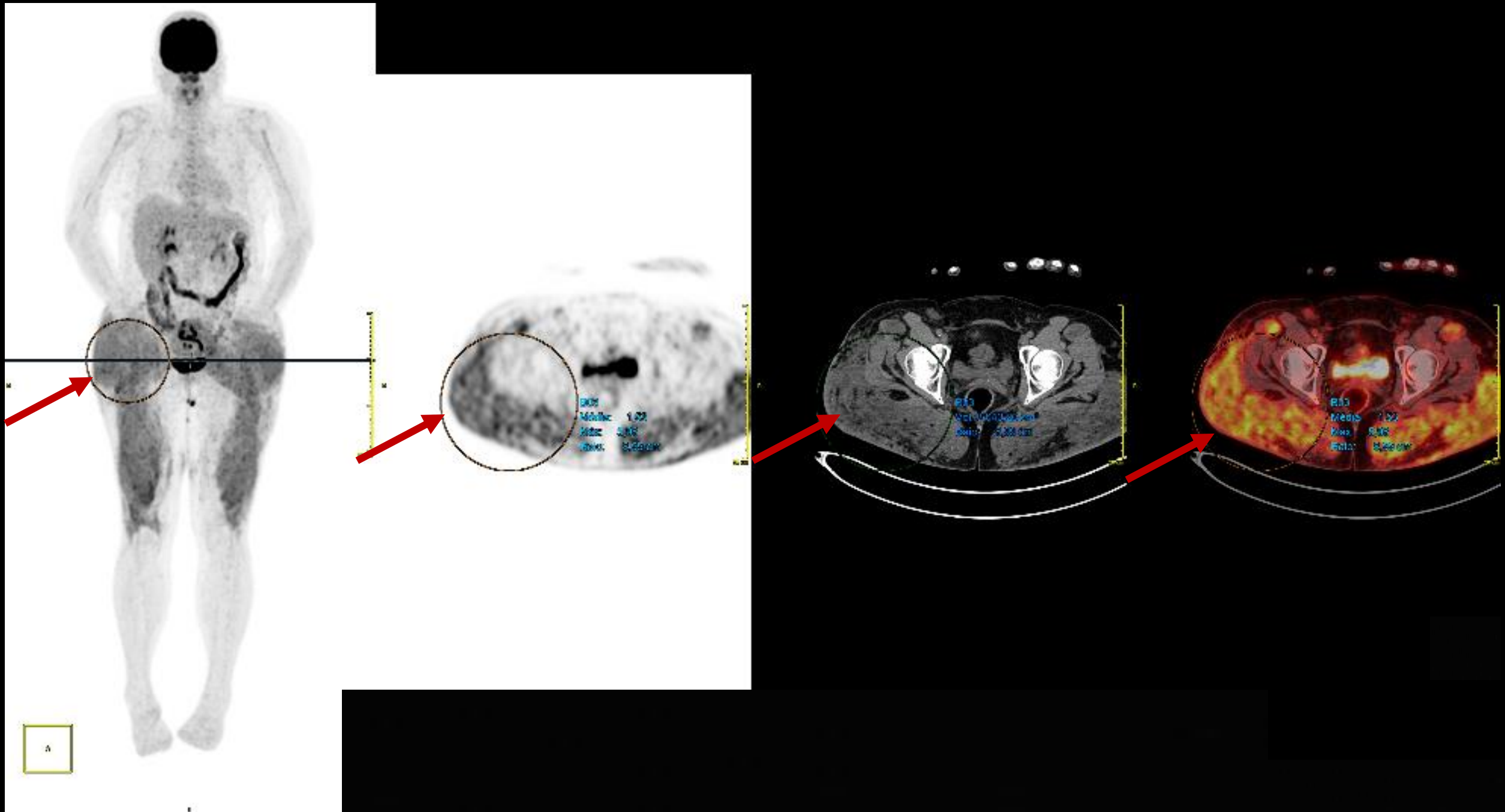
Diagnostic hypotheses: Multiple myeloma.

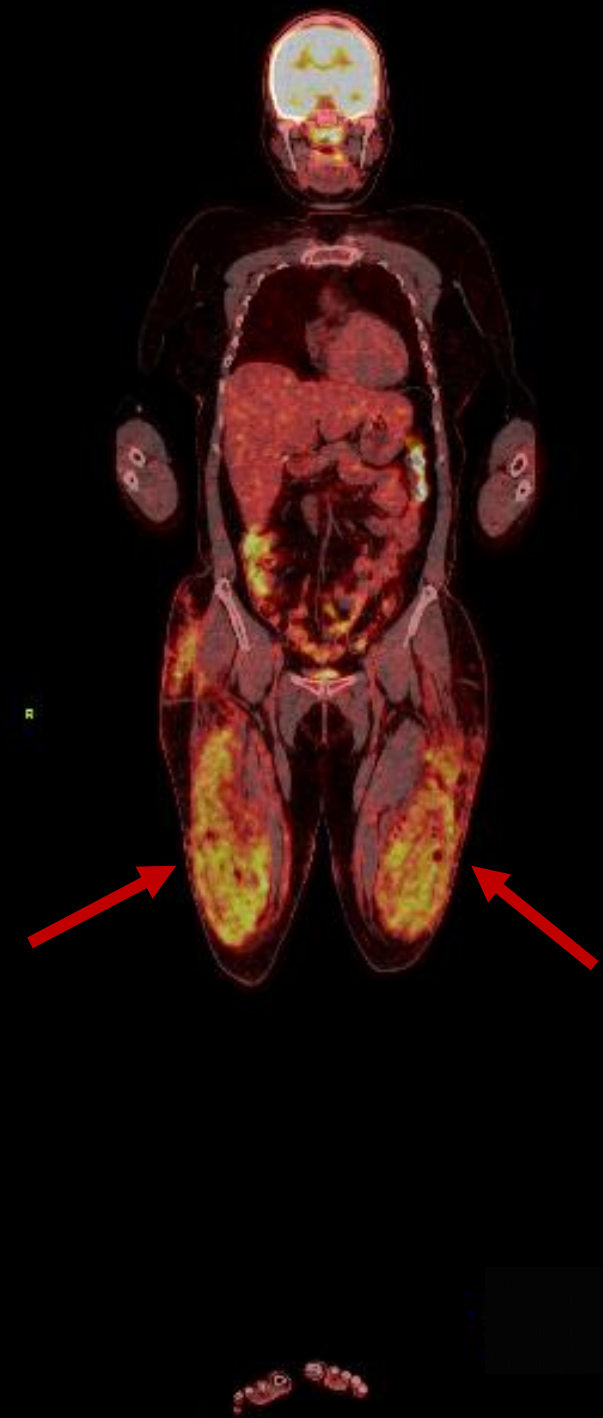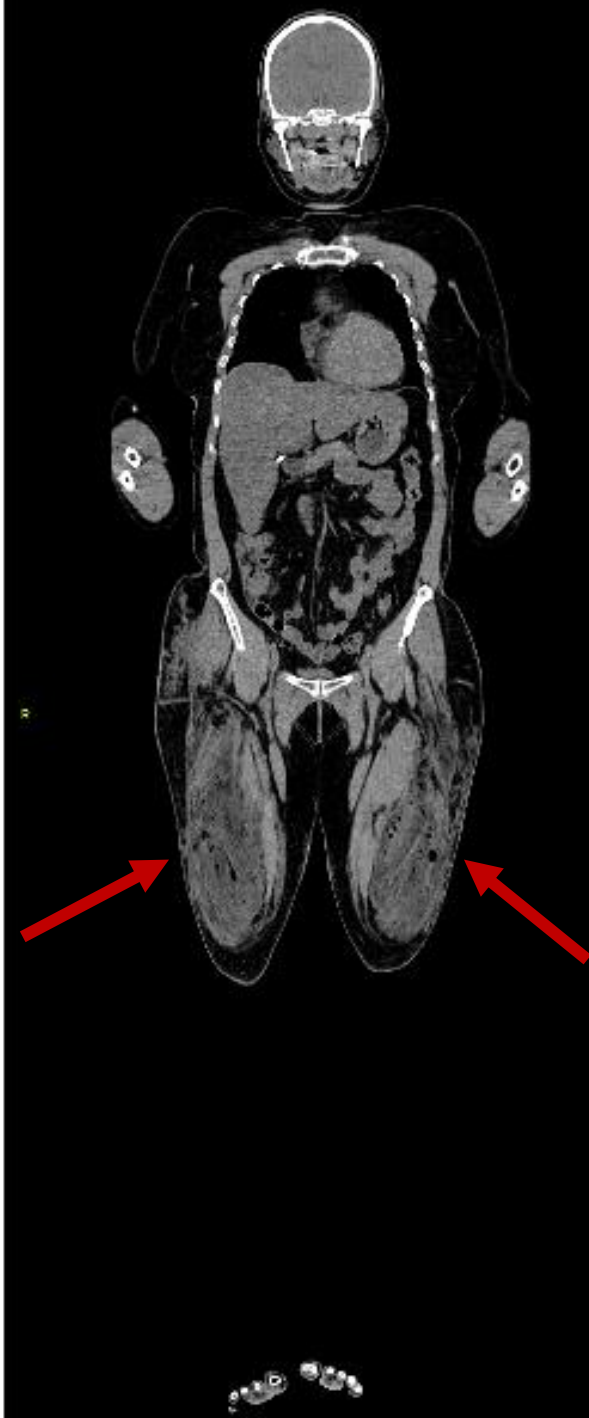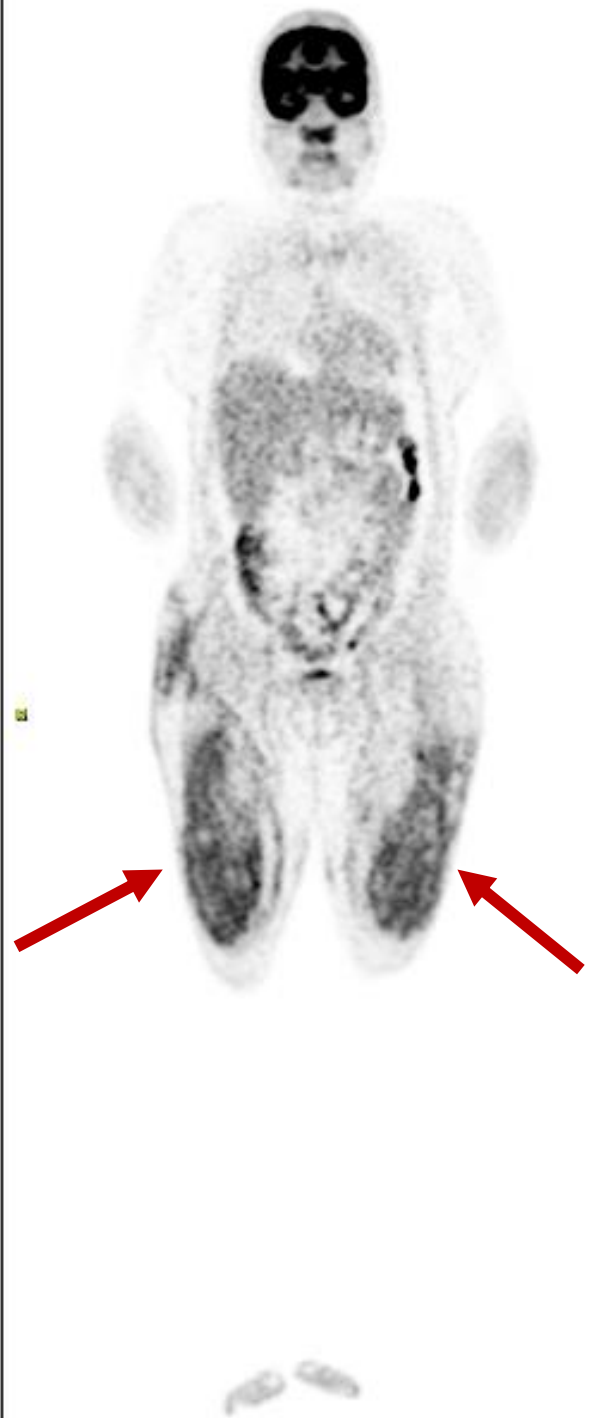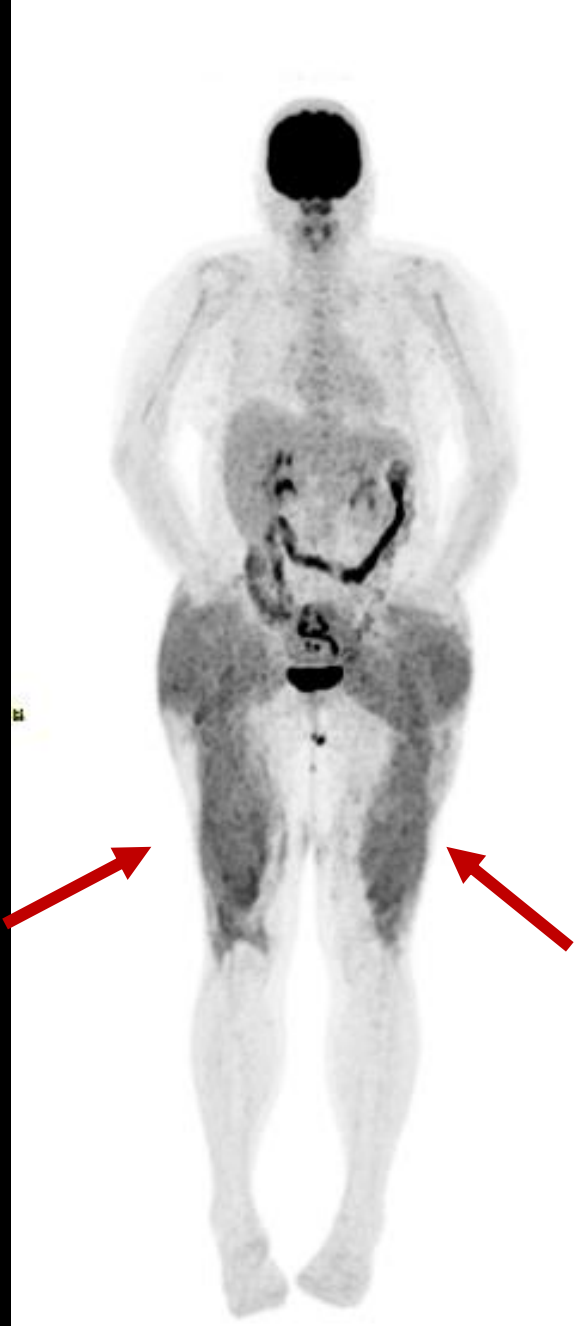
- Pathological history:
 - Cervical cancer in 2017
 - Active smoker since 15 years-old
 - Diabetes mellitus

Densificação difusa e heterogênea dos planos mioadiposos da região glútea bilateral com hipermetabolismo glicolítico.



Diffuse and heterogeneous densification of the myoadipose planes of the bilateral gluteal region with glycolytic hypermetabolism.





Doença granulomatosa do silicone

- Doença rara, com predomínio no sexo feminino.
- Tempo médio de manifestação e diagnóstico da hipercalcemia é de cerca de 7 anos após o procedimento.

Granulomatous silicone disease

- Rare disease, predominantly in females.
- Average time for manifestation and diagnosis of hypercalcemia is around 7 years after the procedure.

