

Falha craniana em paciente com aplasia cutis congênita



54^a Jornada Paulista de Radiologia

2 a 5 de maio de 2024

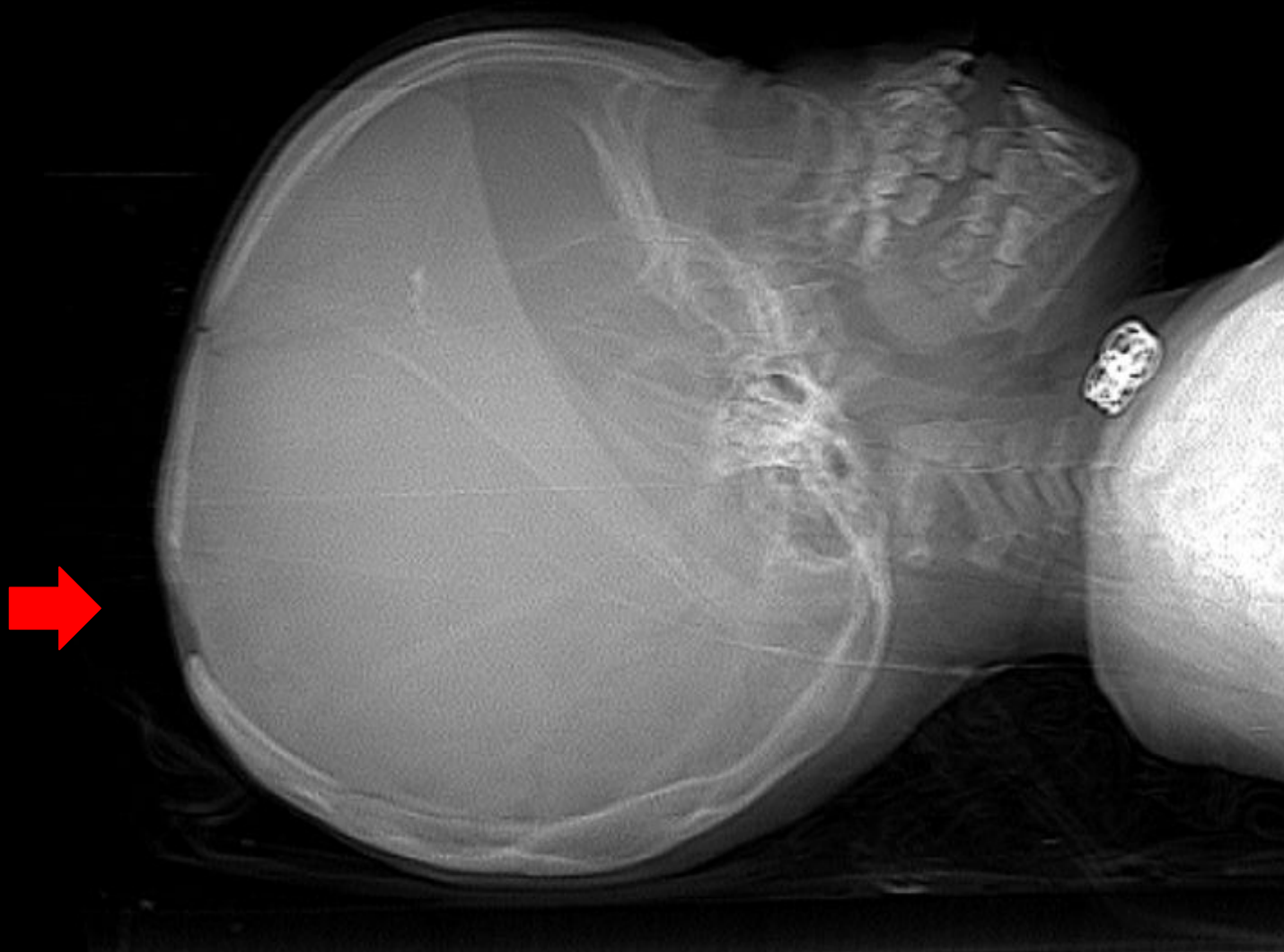Transamerica Expo Center • São Paulo • Brasil



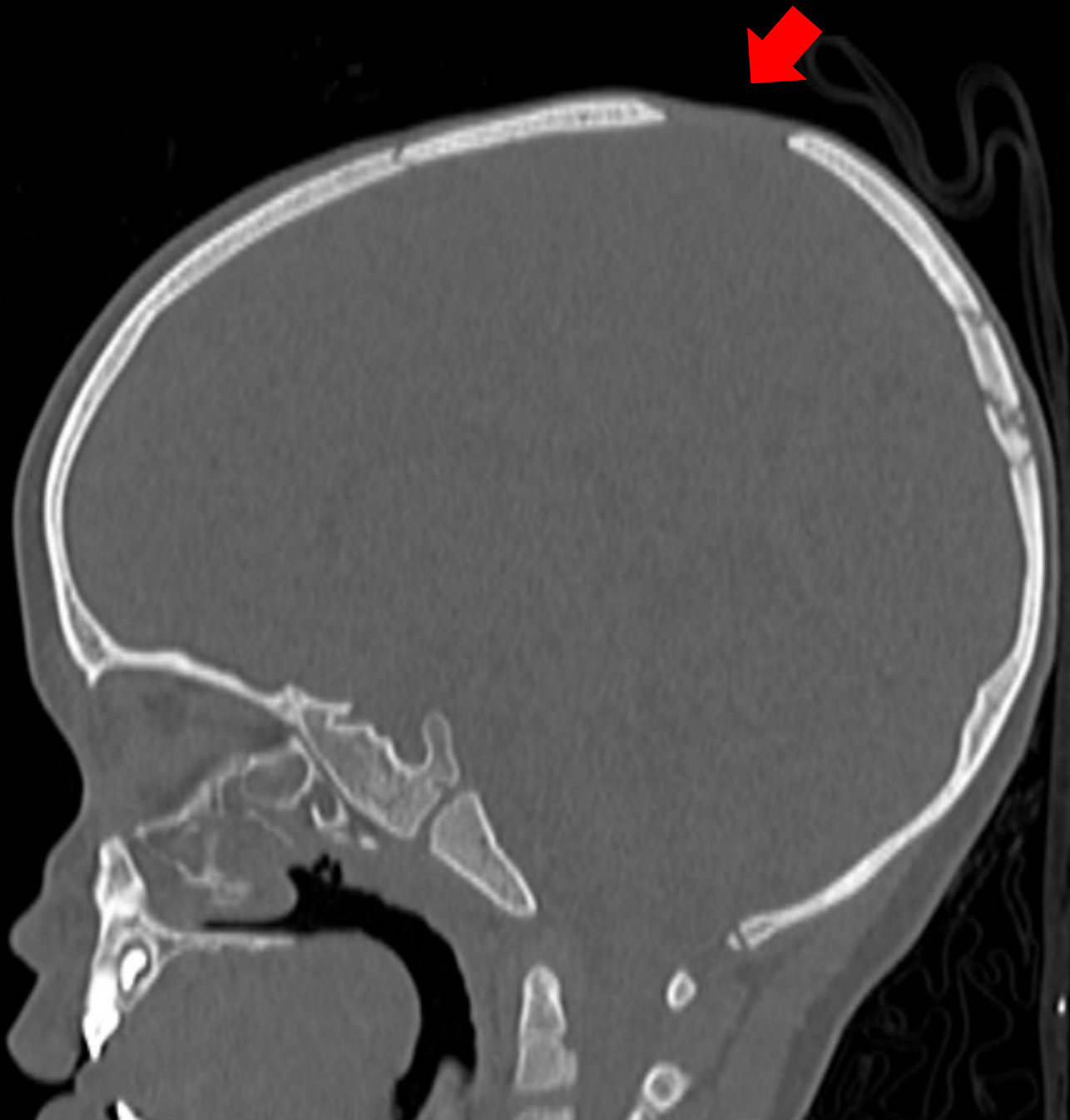54ª Jornada Paulista de Radiologia

2 a 5 de maio de 2024

Transamerica Expo Center • São Paulo • Brasil



Escanograma de crânio demonstrando área de descontinuidade óssea na porção superior da calota craniana.

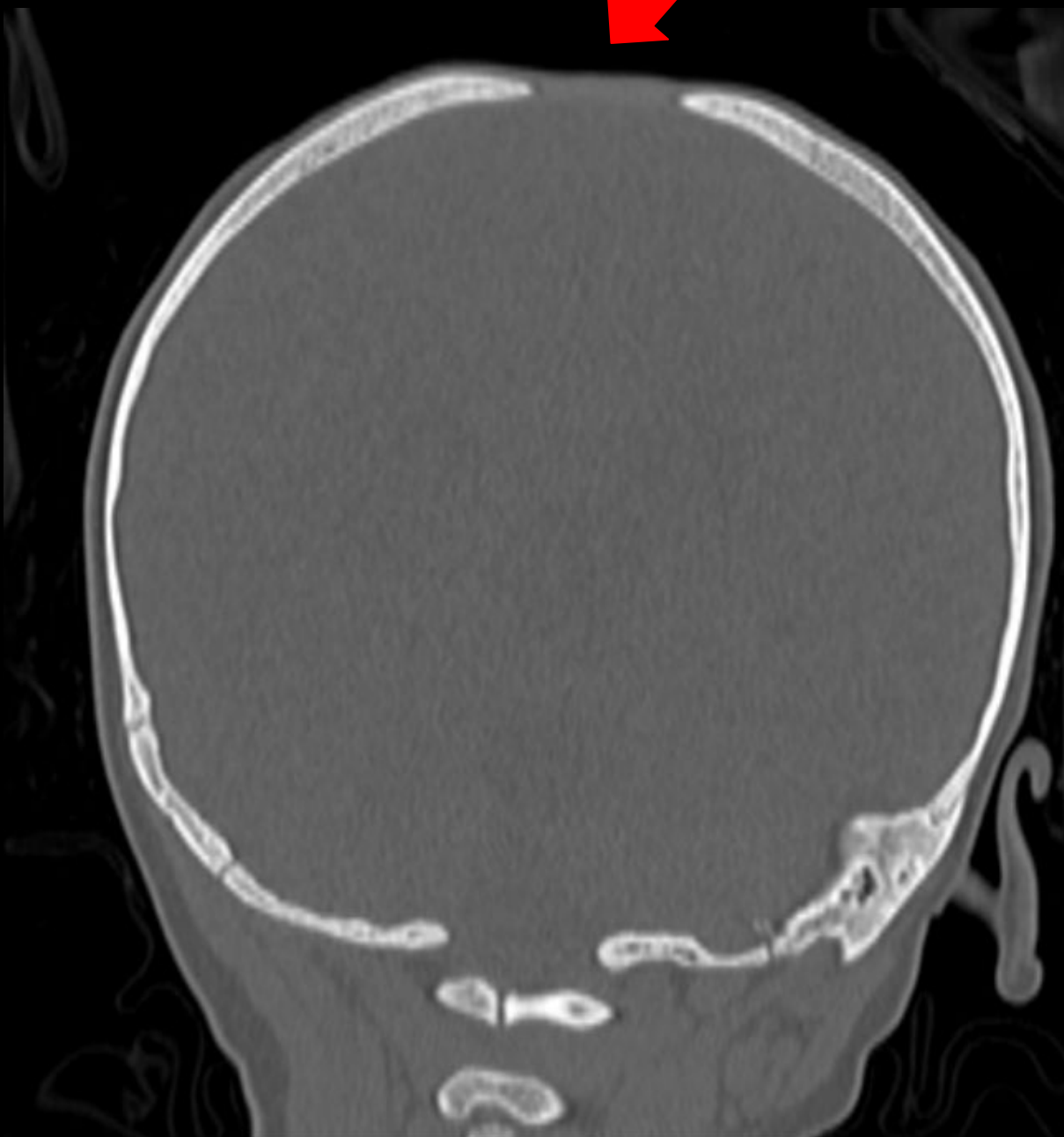


54ª Jornada Paulista de Radiologia

2 a 5 de maio de 2024

Transamerica Expo Center • São Paulo • Brasil

Tomografia computadorizada do crânio (corte sagital), evidenciando área de descontinuidade óssea na porção superior da calota craniana, comprometendo ossos parietais bilateralmente e incluindo a sutura sagital. A área de defeito ósseo mede 4,4 x 1,8cm (eixos transverso e longitudinal).

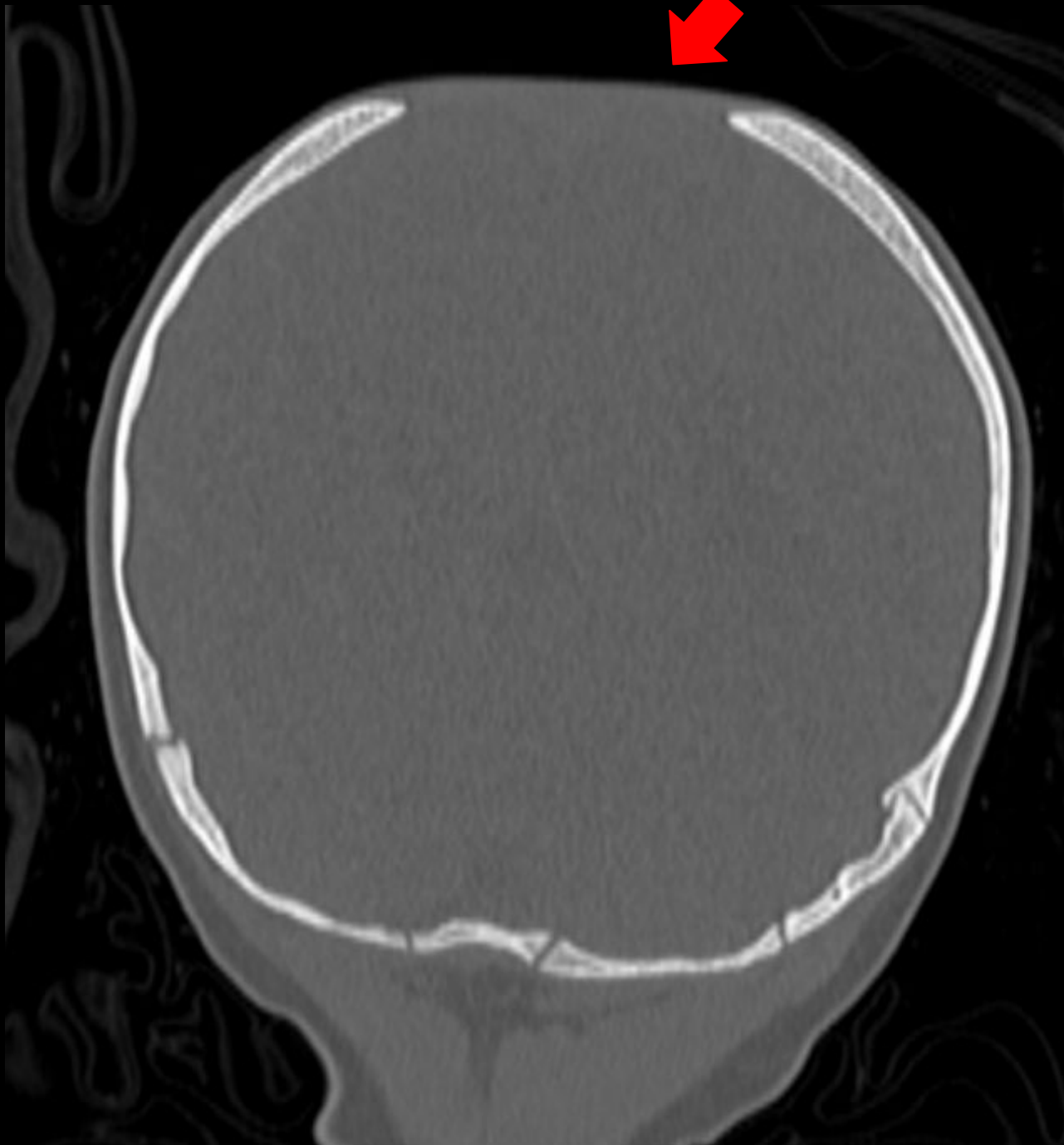


54ª Jornada Paulista de Radiologia

2 a 5 de maio de 2024

Transamerica Expo Center • São Paulo • Brasil

Tomografia computadorizada do crânio (cortes coronais), evidenciando área de descontinuidade óssea na porção superior da calota craniana.



54ª Jornada Paulista de Radiologia

2 a 5 de maio de 2024

Transamerica Expo Center • São Paulo • Brasil

Tomografia computadorizada do crânio (corte coronal), evidenciando área de descontinuidade óssea na porção superior da calota craniana.