

# Anatomia Normal

As inserções do menisco lateral são menos extensas em relação às do menisco medial, predispondo a instabilidade meniscal.

Estabilizadores estáticos: raiz meniscal e ligamento meniscotibial (coronário)

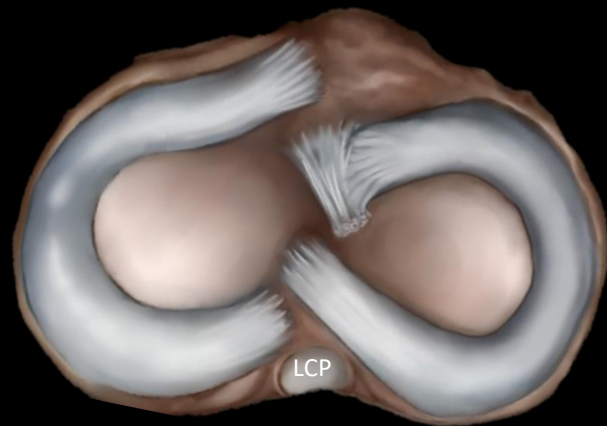
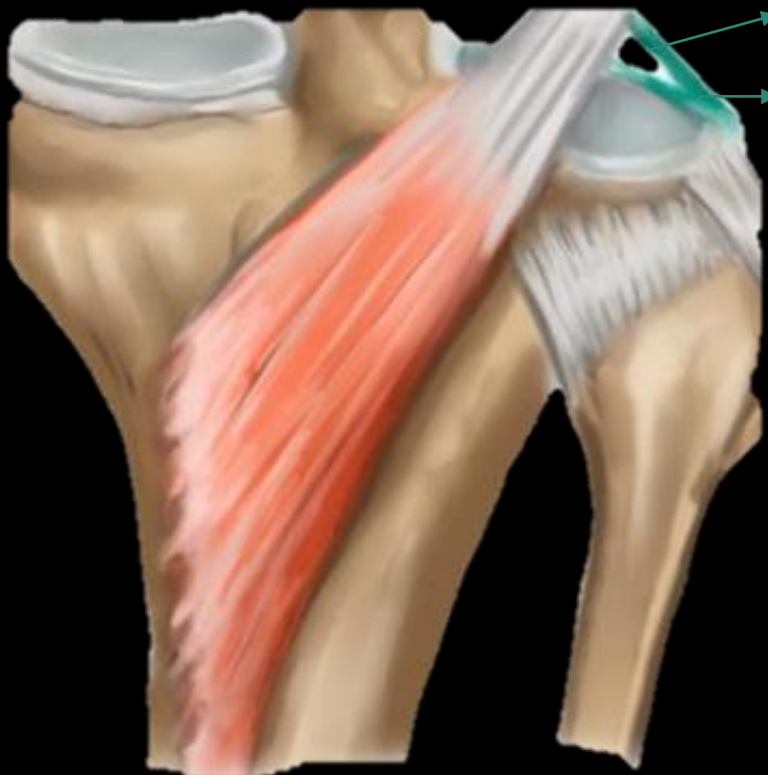Estabilizadores dinâmicos: fascículos popliteomeniscais

Fascículos popliteomeniscais (FPM)

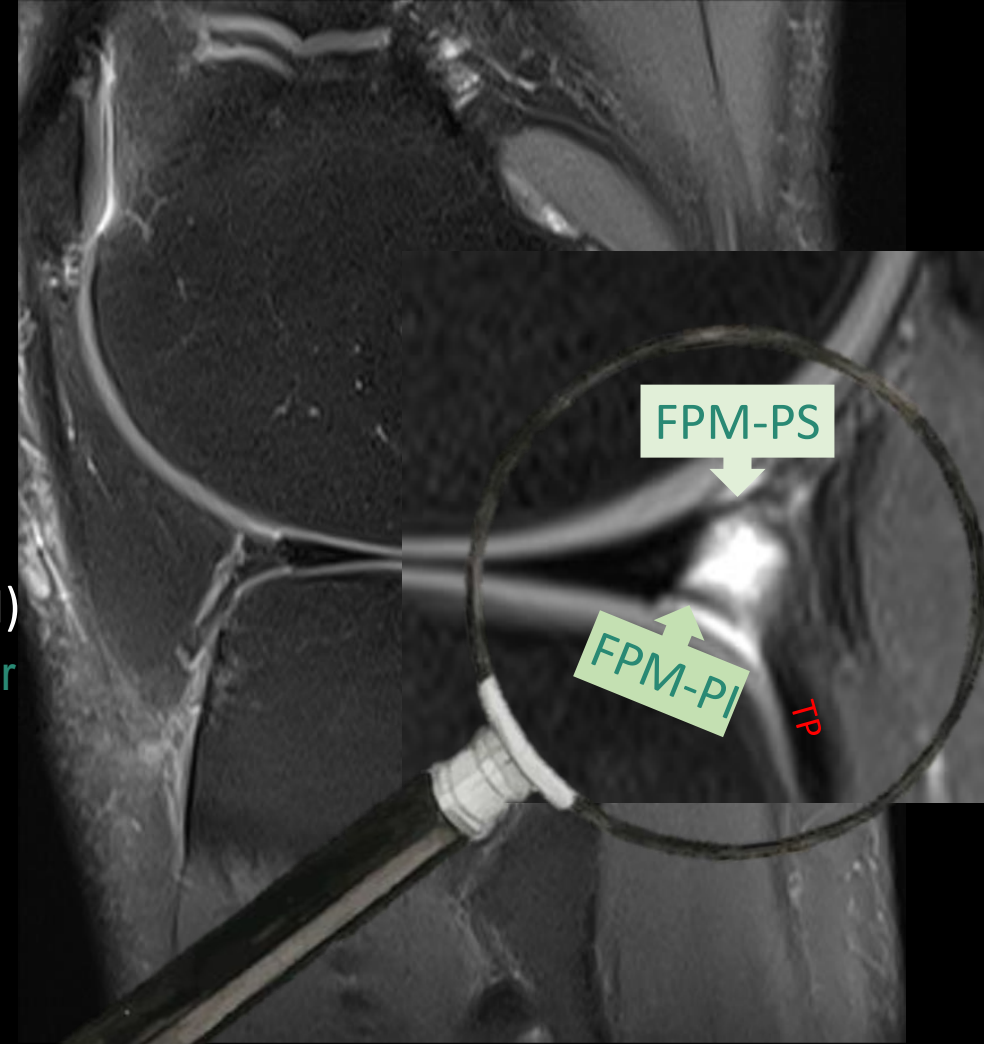
**FPM-PS:** Fascículo posterosuperior

**FPM-PI:** Fascículo posteroinferior

**FPM-AI:** Fascículo anteroinferior

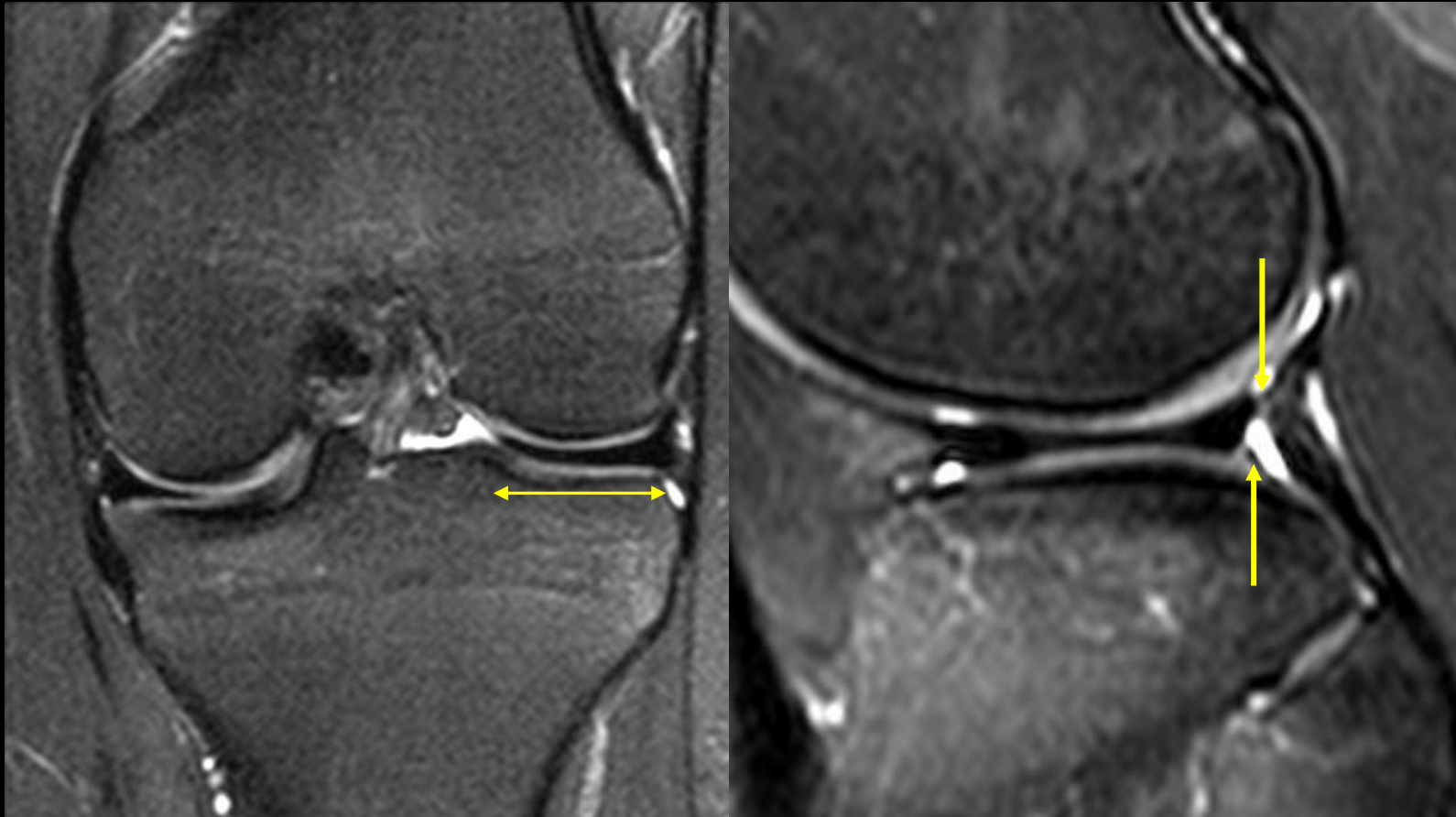


Menisco lateral



Os FPM são extensões meniscocapsulares que ligam o corno posterior do menisco lateral ao tendão poplíteo (TP), formando o teto e o assoalho do hiato poplíteo.

# *Menisco lateral discoide*



Menisco lateral discoide tipo I, com FPM

Classificação de Watanabe para o menisco lateral discoide:

I: Completo

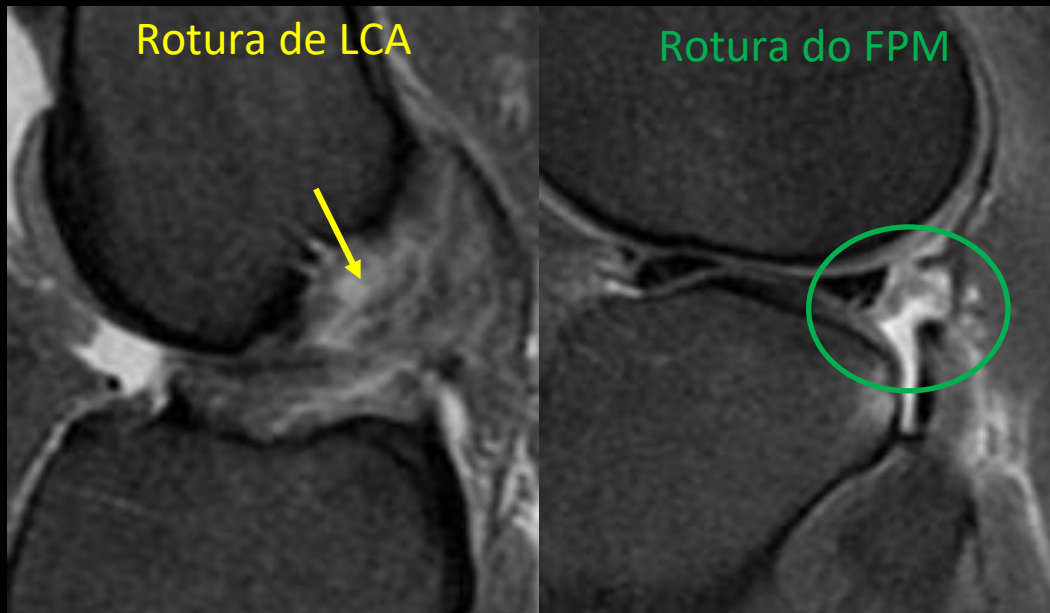
II: Parcial

III: Com morfologia normal, porém sem as fixações posteriores (ligamento coronário ou FPM), apresentando apenas com o ligamento meniscofemoral posterior. Instável. É controverso se possui origem congênita ou pós-traumática

# Roturas dos FPM

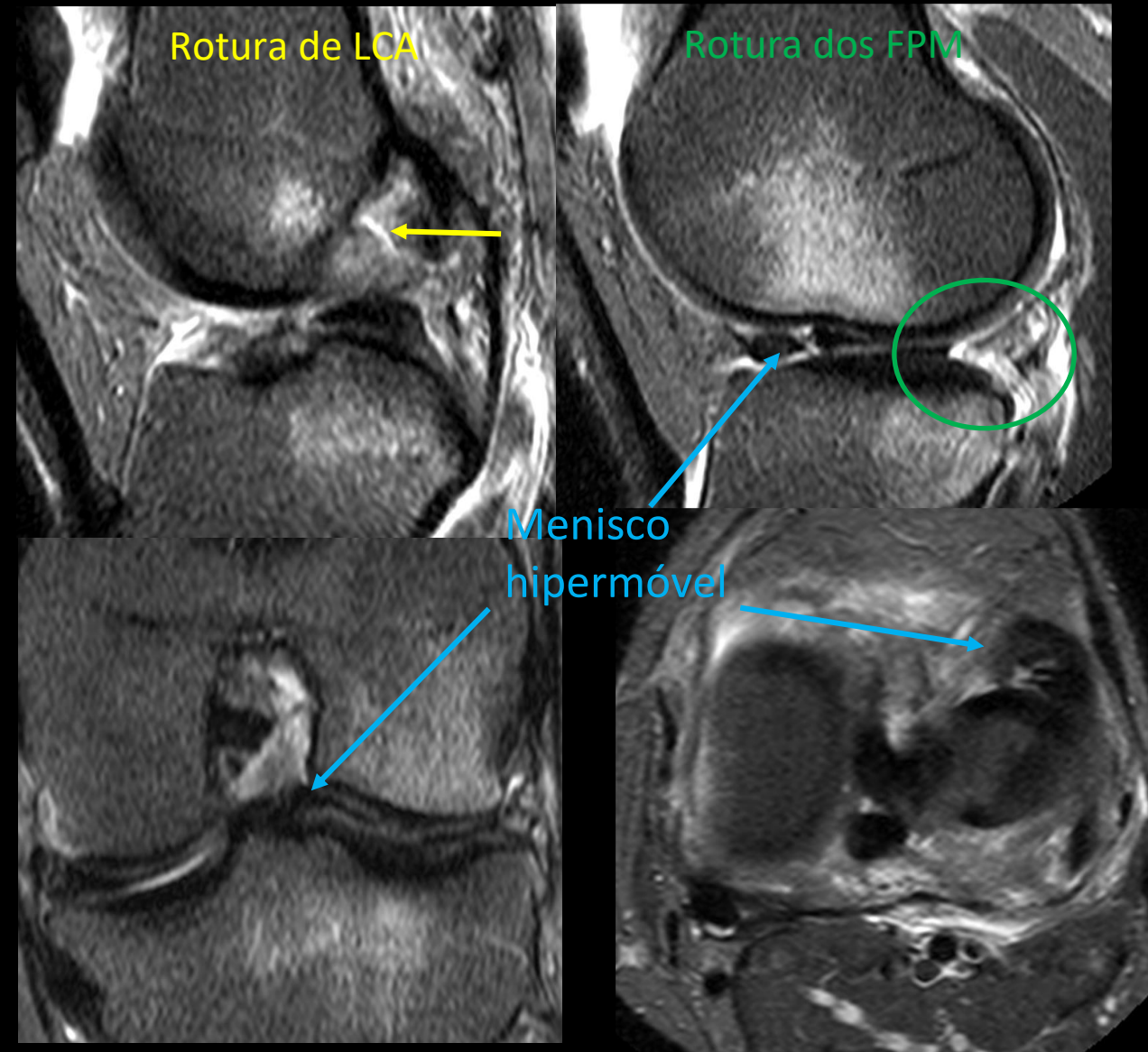
A rotura traumática dos fascículos popliteomeniscais ocorre geralmente simultaneamente com lesões do ligamento cruzado anterior, contribuindo para a dor e instabilidade do joelho. A rotura dos FPM pode estar ou não associada com menisco hiper móvel.

Mulher, 23 anos. Entorse do joelho há 4 dias.



Menisco lateral tónico

Homem, 34 anos. Dor após queda de skate.

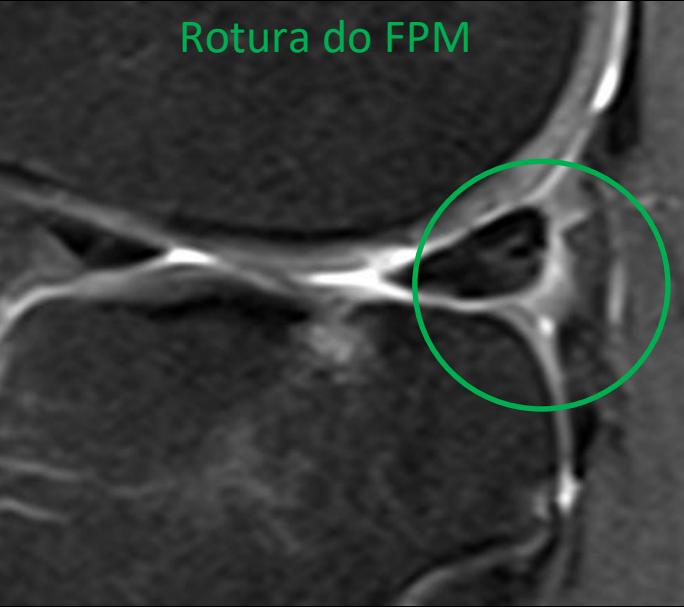


Menisco lateral hiper móvel




Homem, 39 anos. Bloqueio intermitente do joelho.

Rotura do FPM



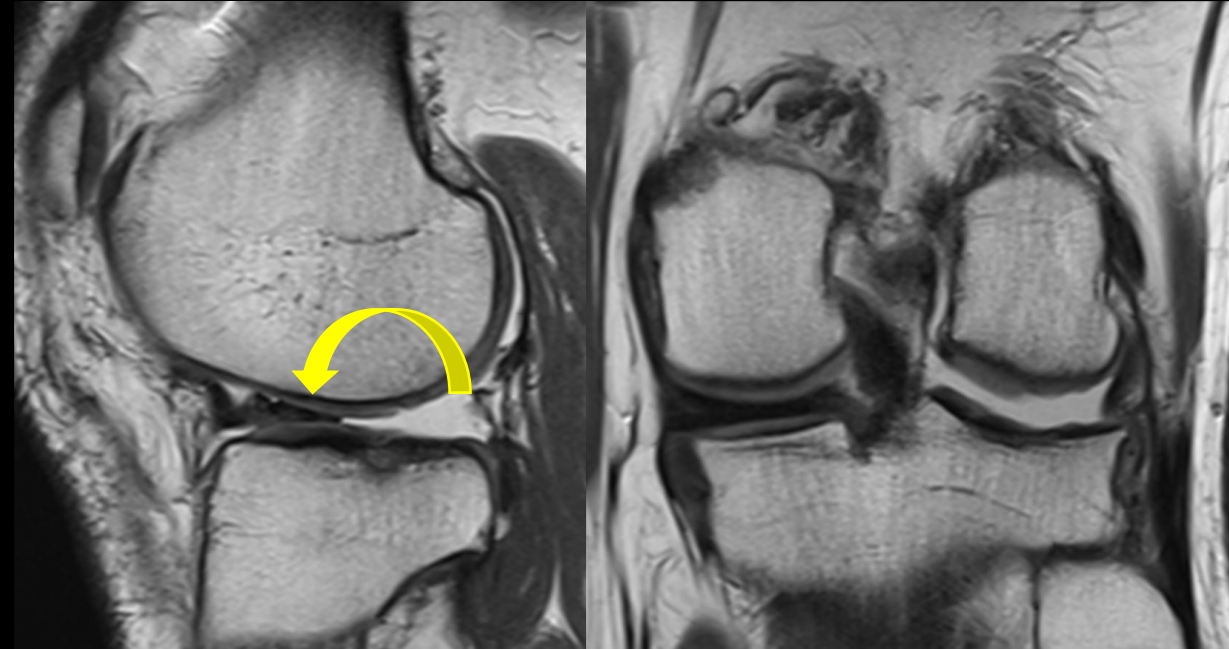
Irregularidade do corno posterior do menisco lateral e rotura do FPM



*O paciente realizou manobra dinâmica envolvendo flexão, varo e rotação externa do joelho. Após, as imagens de RM foram repetidas*

## ***Roturas do FPM***

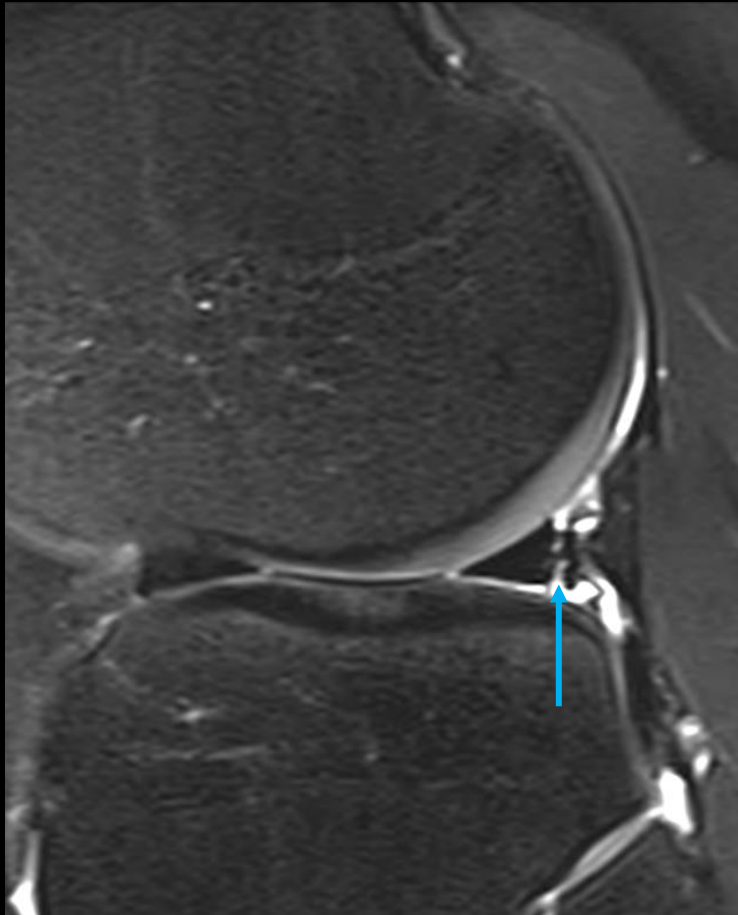
O menisco hipermóvel pode ser um desafio diagnóstico, uma vez que o deslocamento do menisco pode ocorrer apenas após manobras dinâmicas, e reduzir espontaneamente.



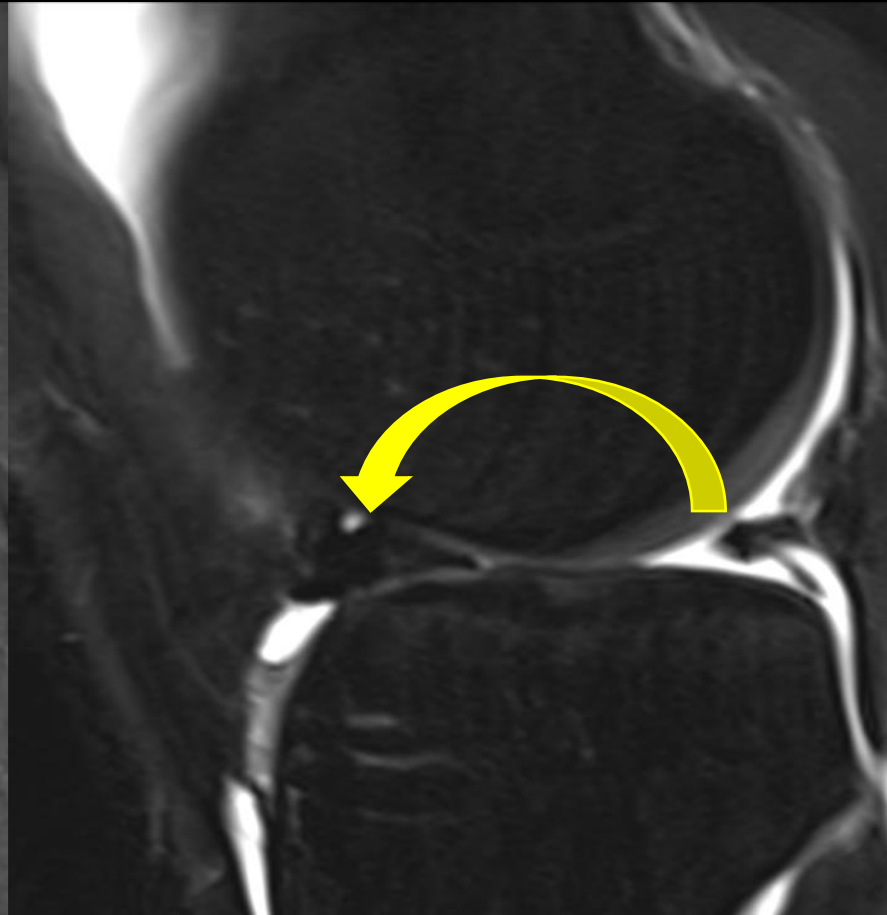
Após a manobra dinâmica, o corno posterior do menisco lateral se deslocou anteriormente

# *Rotura em alça de balde ≠ menisco hiper móvel*

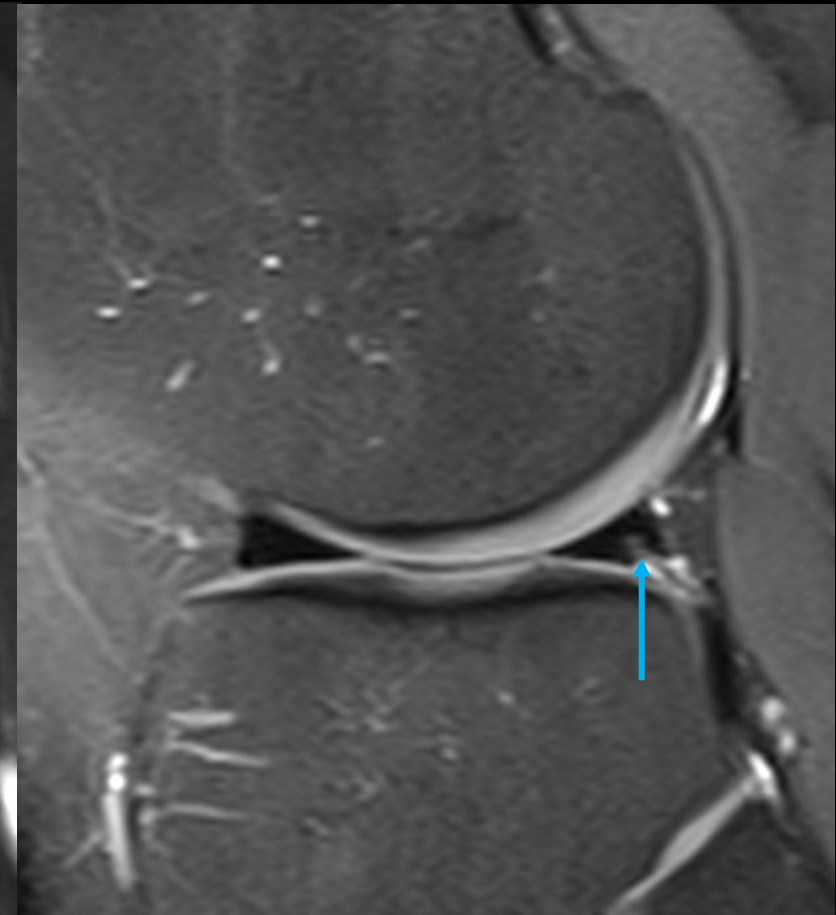
Agosto/2020



Setembro/2020



Abril/2022



Rotura periférica do corno posterior do menisco lateral

*Flap* meniscal deslocado, mantendo a periferia remanescente do corno posterior tónica

Redução e sutura meniscal