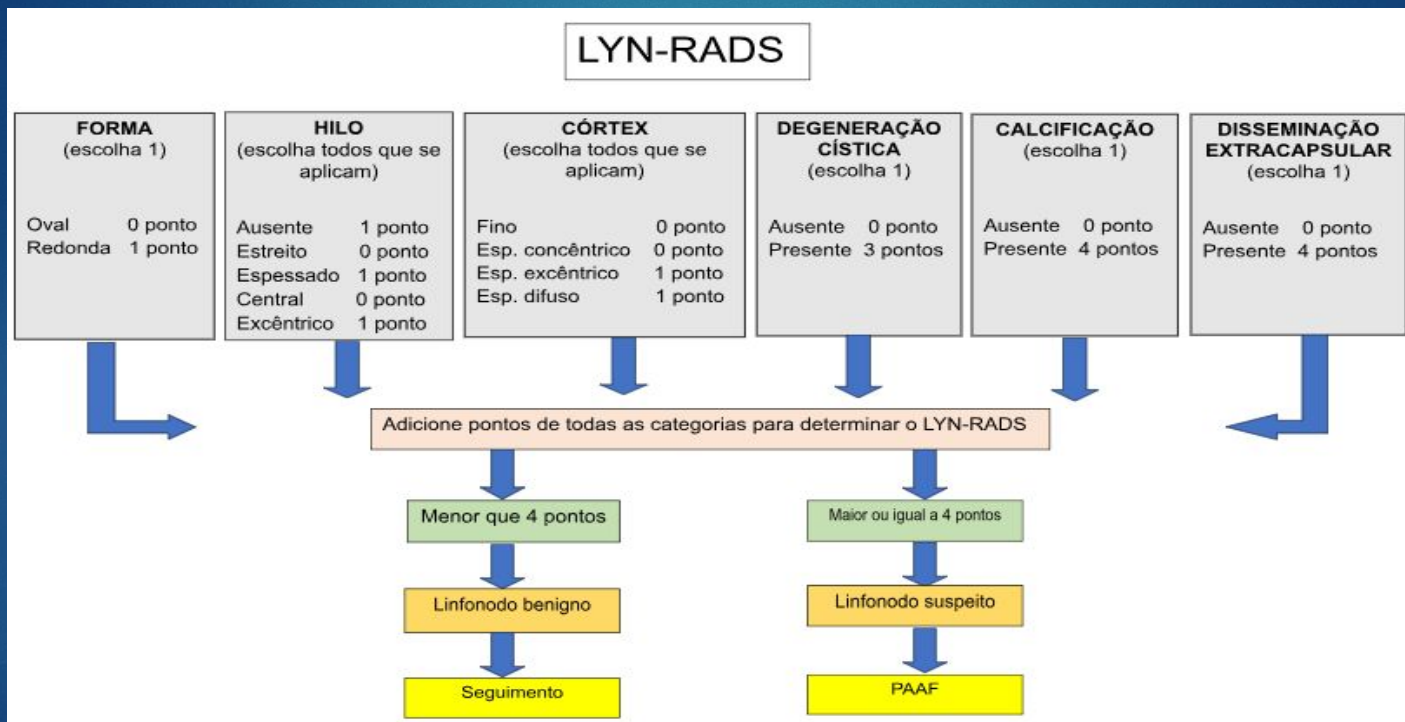


LYN-RADS Proposto



Fonte: Elaborada pela pesquisadora.

Questionário para coleta de dados

Questionário: Linfonodos Cervicais

Nome: _____

Sexo: () F () M DN: __/__/__ Data do exame: __/__/__

Convênio:

Algum câncer conhecido: () Não () Sim Local: _____

Características ecográficas do linfonodo:

1) Nódulo avaliado é único? () Sim () Não

2) Tamanho (cm): _____ x _____

3) Localização (cadeia cervical): () Direita () Esquerda

() IA () IB () II () III () IV () V () VI

4) Forma: () Fusiforme ou ovalado () Redondo

5) Hilo - presença: () Presente () Ausente

6) Hilo - espessura: () Estreito () Espessado

7) Hilo - localização: () Central () Excêntrico

8) Córtex: () Fino () Espessamento concêntrico

() Espessamento excêntrico () Espessamento difuso

9) Ecogenicidade:

() Habitual () Hipoeoico () Hiperecoico () Degeneração cística

10) Calcificações: () Ausentes () Com microcalcificações () Com macrocalcificações

11) Disseminação extracapsular: () Ausente () Presente

12) Diagnóstico Citológico: _____

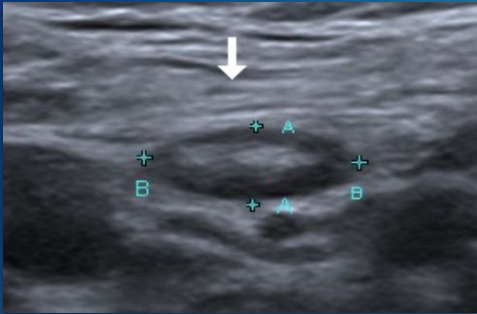
13) Outra observação: _____

Características ecográficas dos 200 linfonodos catalogados.

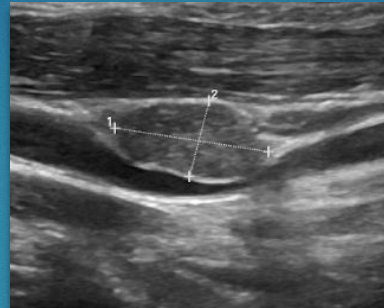
CARACTERÍSTICAS	N = 200
Sexo	
Feminino	129 (65%)
Masculino	71 (35%)
Algum câncer conhecido	
Sim	37 (19%)
Não sabe	163 (81%)
Nódulo avaliado é único?	
Sim	96 (48%)
Não	104 (52%)
Tamanho do maior eixo (cm)	1.54 ± 0.91 (1.30)
Tamanho do menor eixo (cm)	0.76 ± 0.58 (0.60)
Localização (cadeia cervical) texto	
Direita	101 (51%)
Esquerda	99 (50%)
Localização (cadeia cervical)	
IA	4 (2.0%)
IB	14 (7.0%)
II	41 (20.5%)
III	52 (26%)
IV	51 (25.5%)
V	11 (5.5%)
VI	27 (13.5%)
Forma	
Fusiforمة ou ovalado	192 (96%)
Redondo	8 (4.0%)
Hilo - presença	
Presente	106 (53%)
Ausente	94 (47%)
Hilo - espessura	
Estreito	55 (52%)
Espessado	51 (48%)
Hilo - localização	
Central	54 (51%)
Excêntrico	52 (49%)

Córtex	
Fino	60 (30%)
Espessamento concêntrico	25 (12.5%)
Espessamento excêntrico	20 (10%)
Espessamento difuso	95 (47.5%)
Ecogenicidade	
Habitual (<u>hipoecoico</u>)	156 (78%)
<u>Hipoecoico</u>	66 (33%)
<u>Hiperecoico</u>	10 (5.0%)
Degeneração cística	34 (17%)
Calcificações	
Ausentes	182 (91%)
Com microcalcificações	17 (8.5%)
Com <u>macrocalcificações</u>	1 (0.5%)
Disseminação extracapsular	
Presente	1 (0.5%)
Ausente	199 (99,5%)
Diagnóstico Citológico	
Câncer	49 (25%)
Não Câncer	151 (75%)
n (%); Média ± Desvio Padrão (Mediana)	

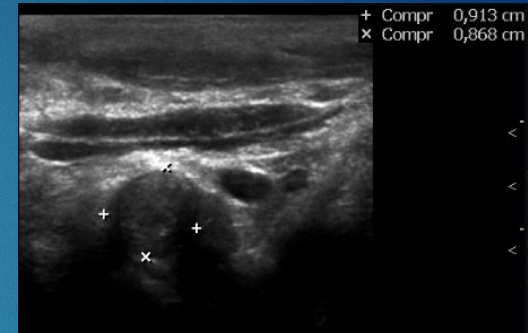
Exemplos de algumas características ecográficas dos linfonodos catalogados no nosso estudo



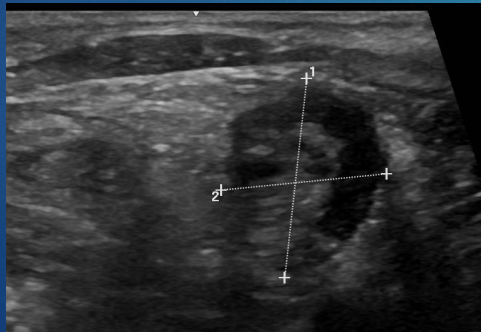Linfonodo de aspecto normal (benigno).
Fonte: Acervo da pesquisadora.



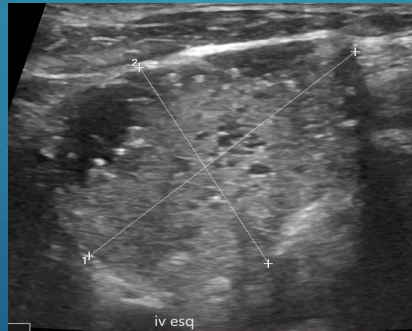
Linfonodo fusiforme.
Fonte: Acervo da pesquisadora.



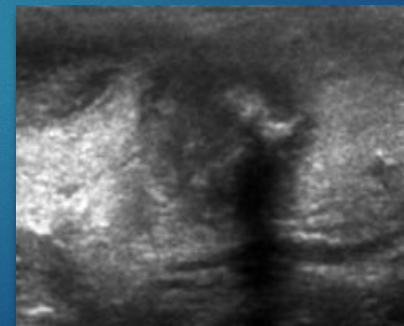
Linfonodo redondo.
Fonte: Acervo da pesquisadora.



Linfonodo com hilo central e espessado.
Fonte: Acervo da pesquisadora.

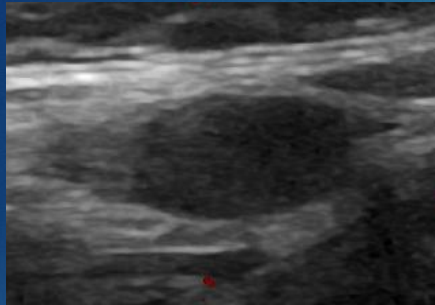


Linfonodo com microcalcificações.
Fonte: Acervo da pesquisadora.

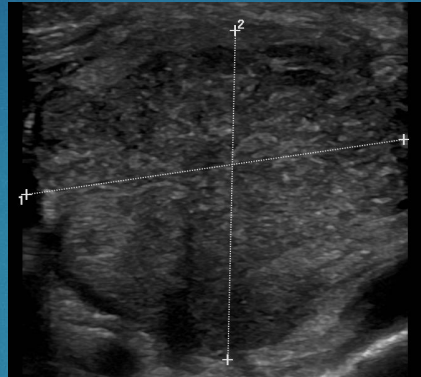

Linfonodo com macrocalcificações
Fonte: Acervo da pesquisadora.

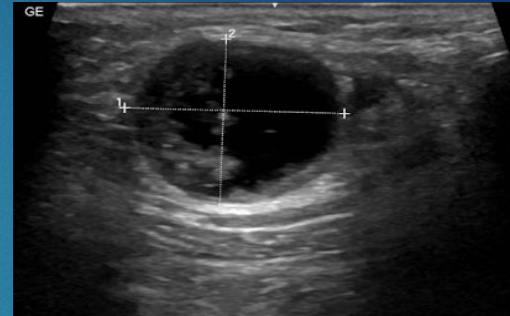
Exemplos de algumas características ecográficas dos linfonodos catalogados no nosso estudo



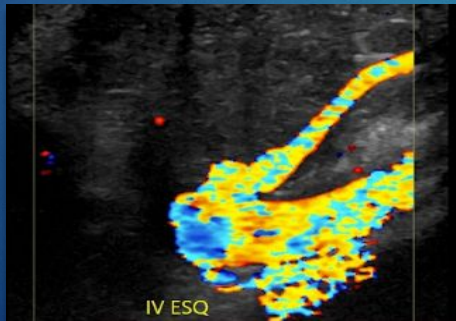
Linfonodo com hilo ausente.
Fonte: Acervo da pesquisadora.



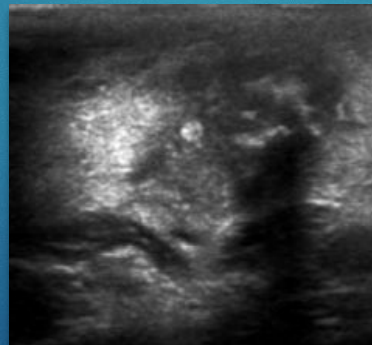
Linfonodo com espessamento difuso do córtex.
Fonte: Acervo da pesquisadora.



Linfonodo com degeneração cística.
Fonte: Acervo da pesquisadora.



Linfonodo com hilo excêntrico.
Fonte: Acervo da pesquisadora.



Linfonodo com disseminação extracapsular
Fonte: Acervo da pesquisadora.