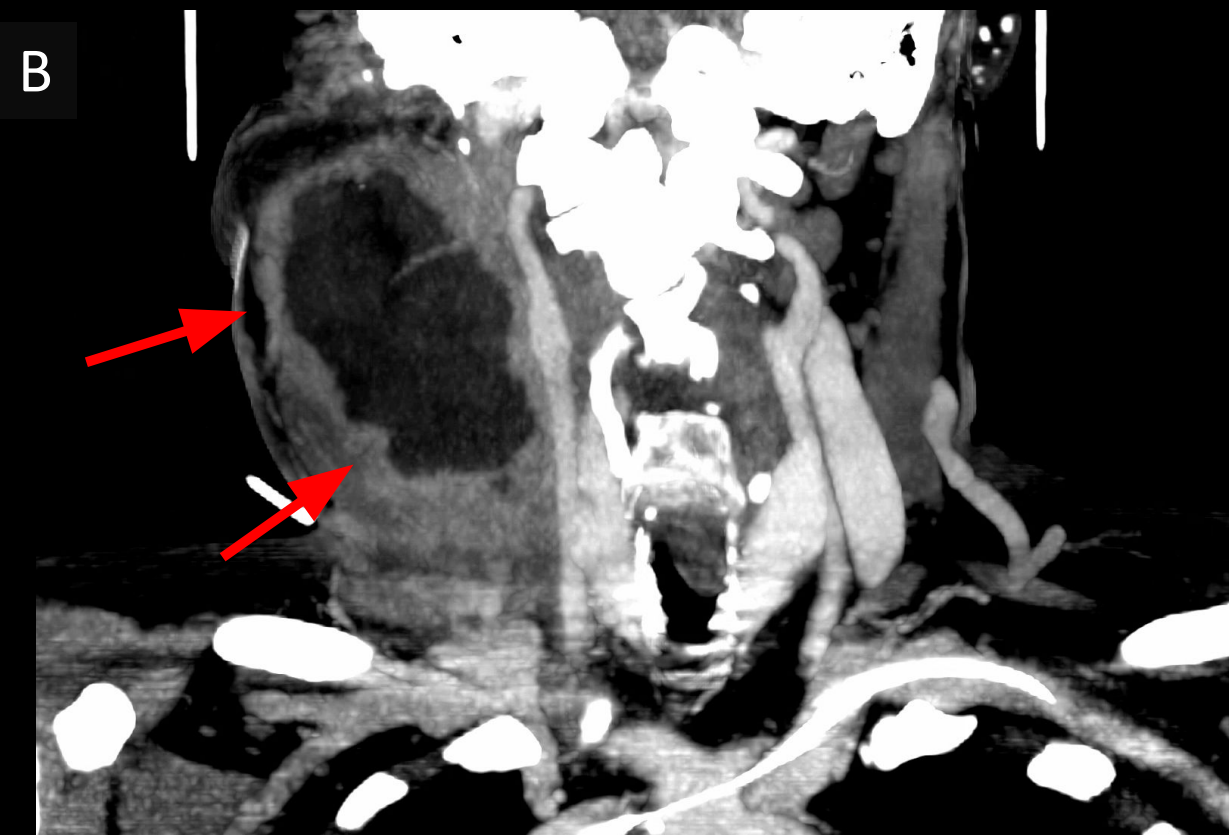
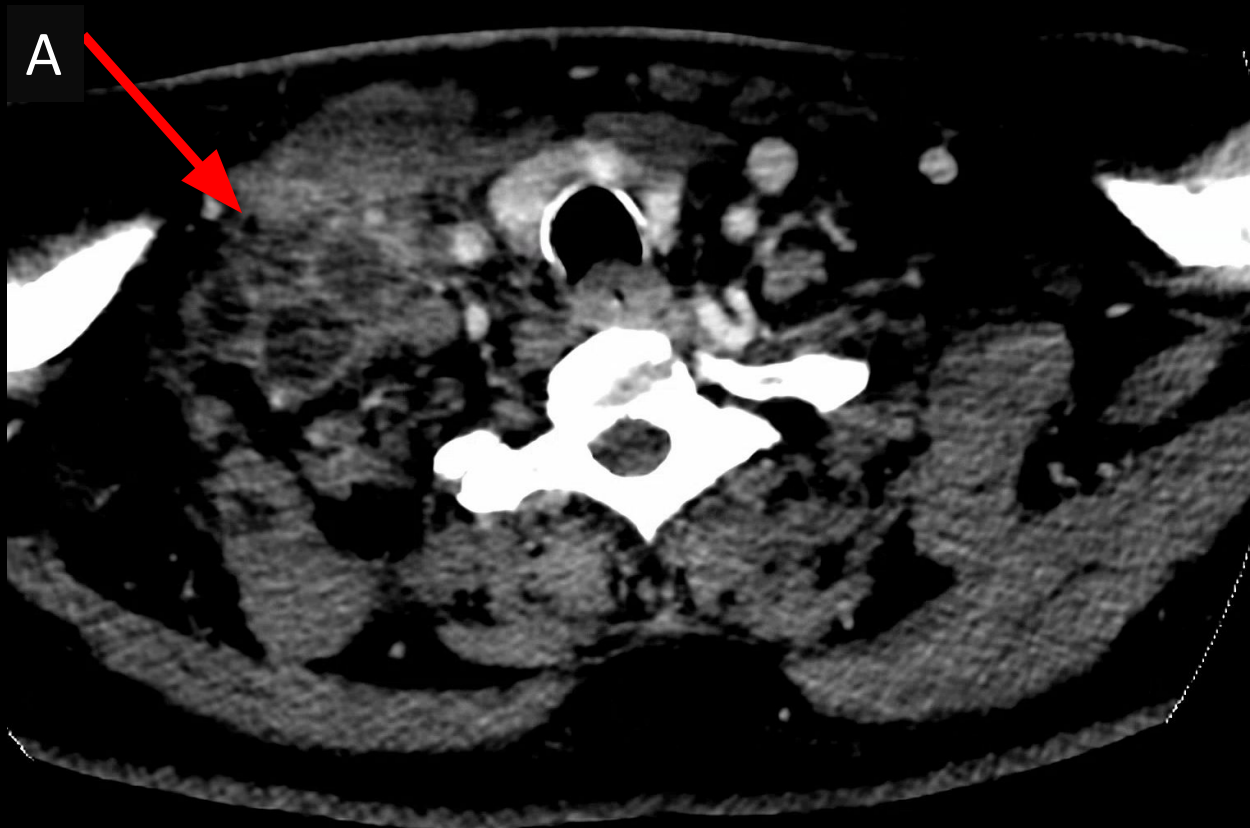
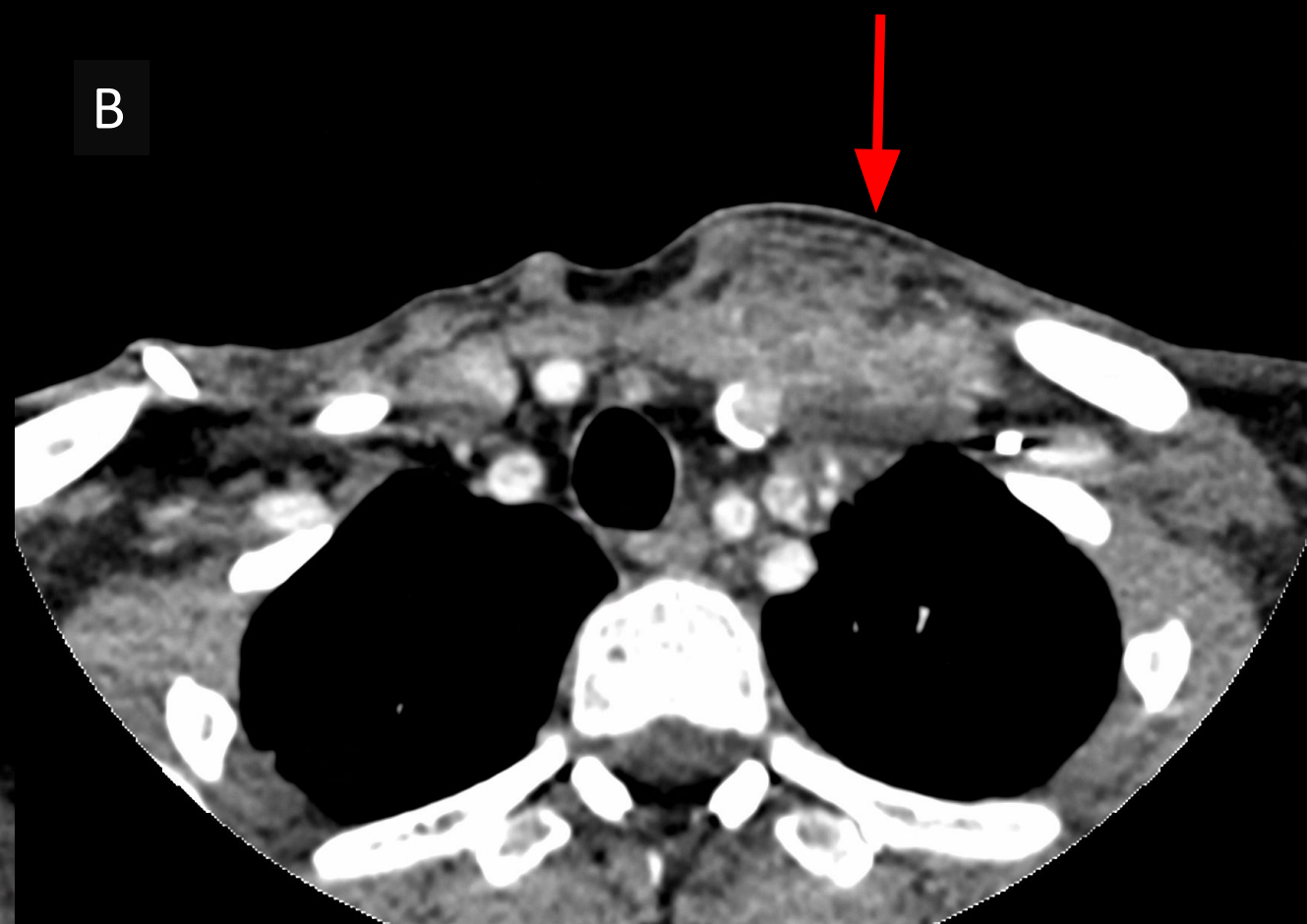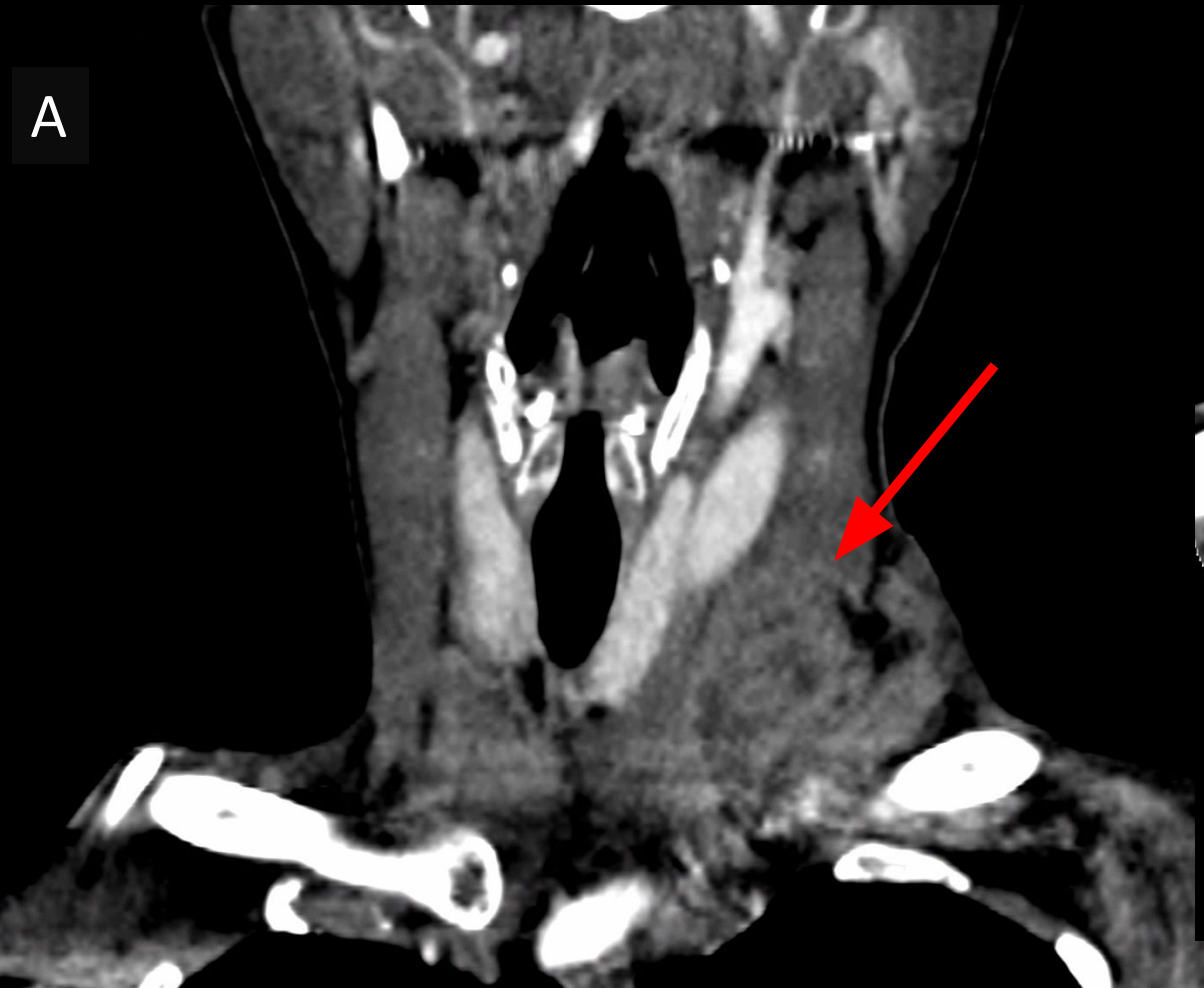# LINFOMA NÃO-HODGKIN



Paciente de 64 anos do sexo masculino com queixa de massa cervical à direita. Exame de tomografia computadorizada demonstrou lesão expansiva e heterogênea cervical à direita, com áreas de liquefação/ necrose, que acomete a fossa supraclavicular (imagem A – corte axial), com sinais de trombose da veia jugular interna (imagem B – corte coronal).

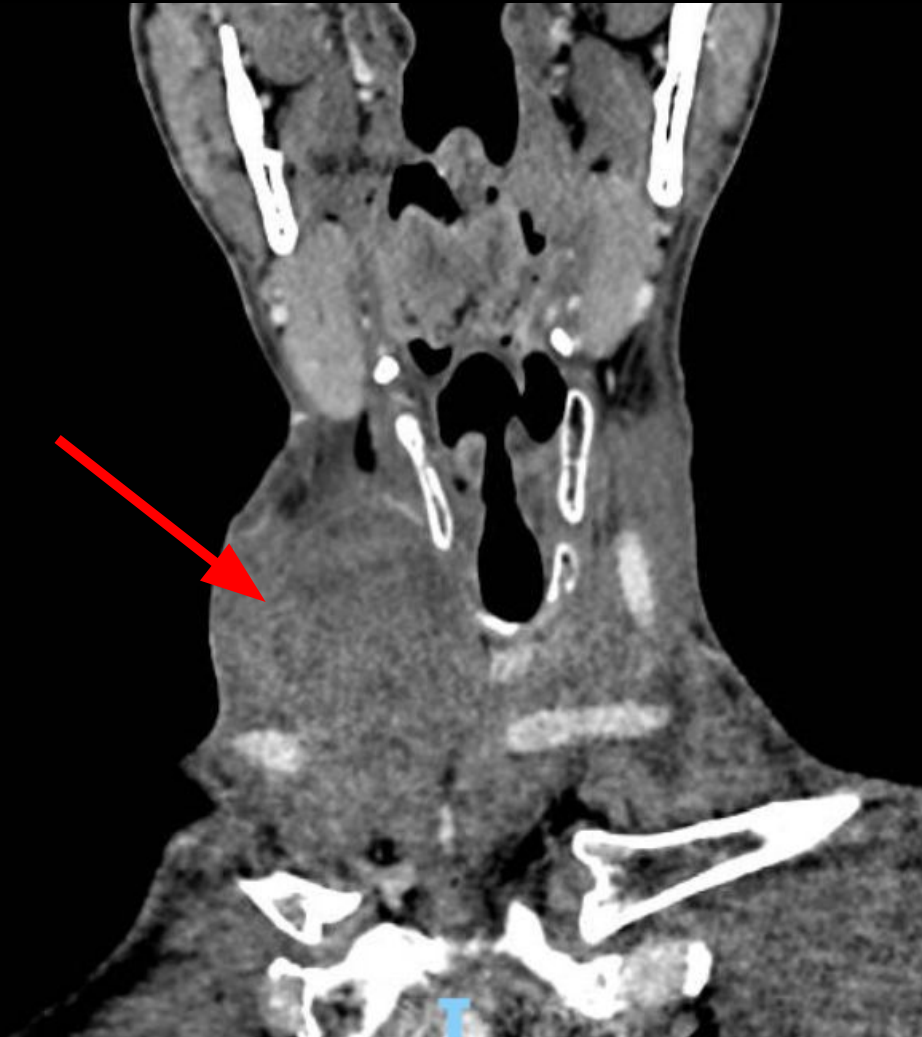# METÁSTASE LINFONODAL DE NEOPLASIA PULMONAR



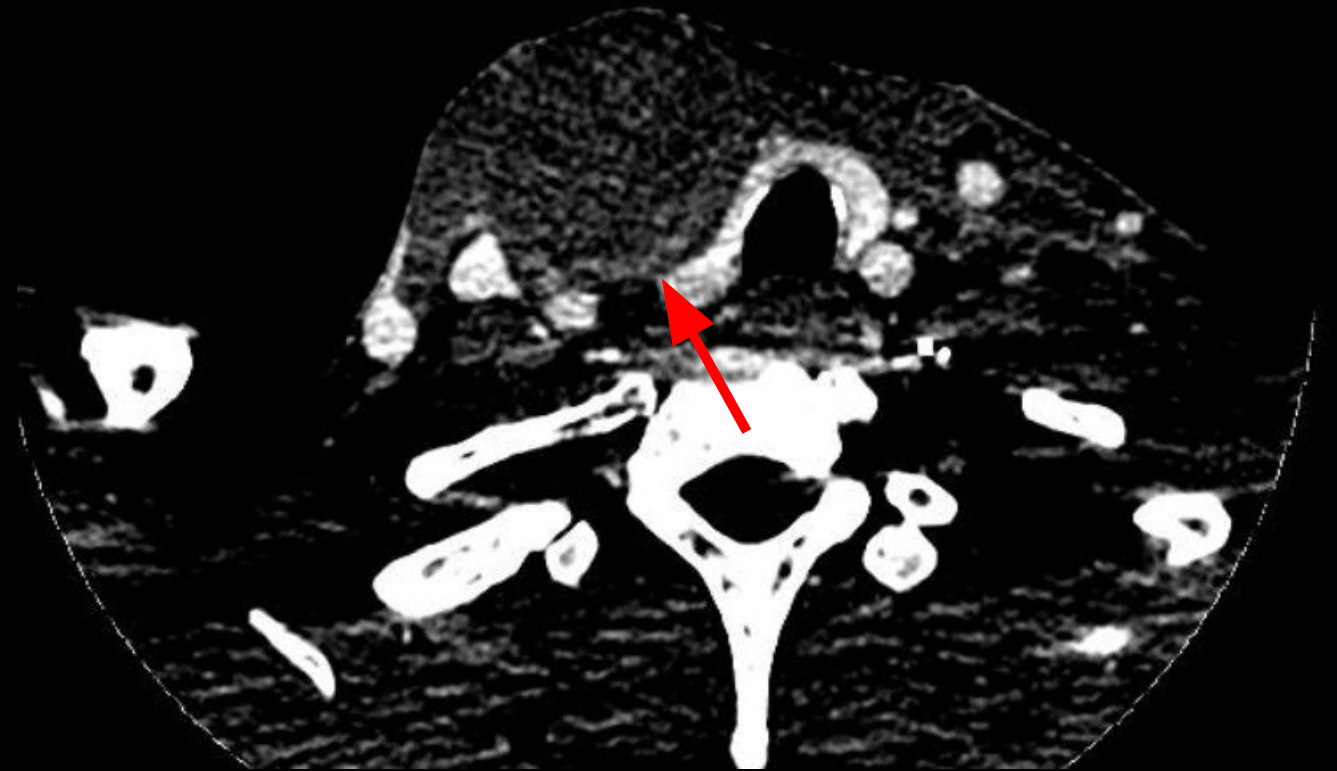
Paciente de 53 anos do sexo feminino com antecedente de neoplasia pulmonar e queixa de lesão palpável na fossa supraclavicular esquerda. Exame de tomografia computadorizada (imagem A - corte coronal e imagem B - corte axial) demonstra lesão heterogênea na fossa supraclavicular esquerda, com sinais de infiltração muscular, compatível com acometimento neoplásico secundário.

# HEMATOMA PÓS-PROCEDIMENTO

A



B

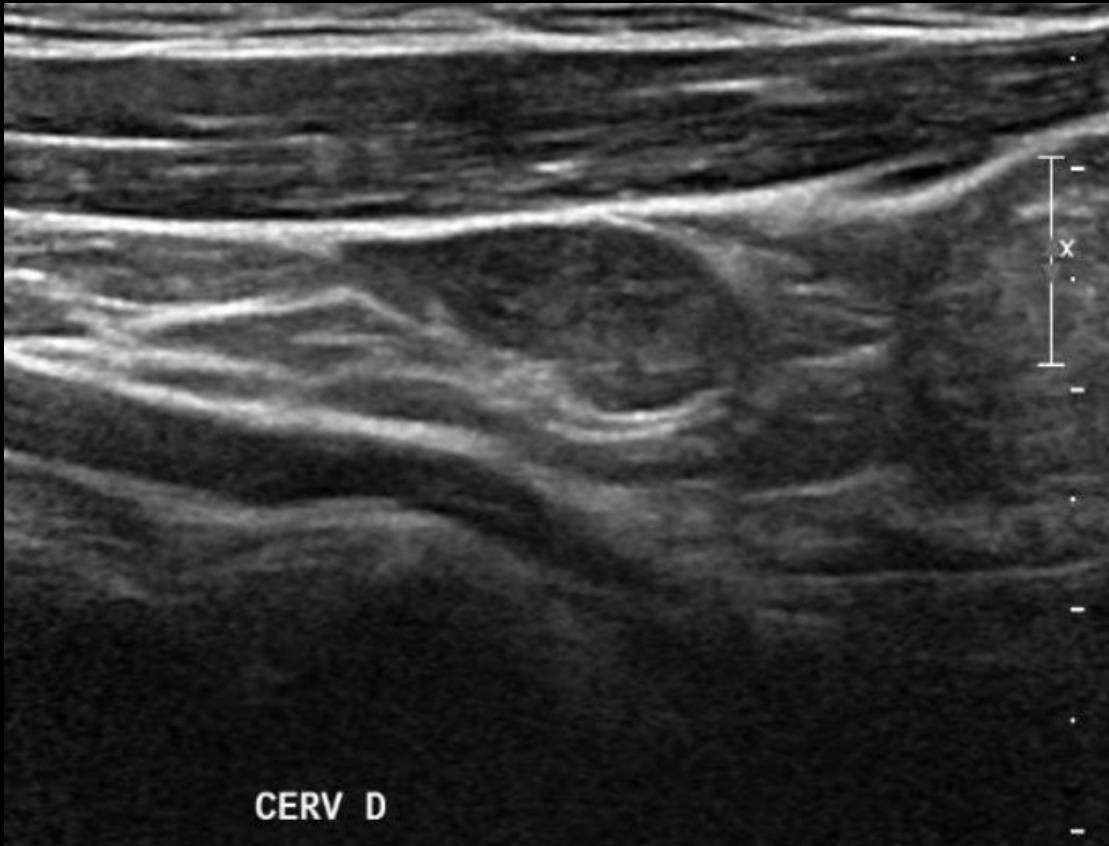


Paciente de 35 anos do sexo masculino no pós-operatório de correção de aneurisma de aorta torácica evolui com abaulamento na fossa supraclavicular direita. Exame de tomografia computadorizada (A - corte coronal) demonstra hematoma com áreas de contrastação heterogêneo na fase pós-contraste (B - corte axial), achados compatíveis com hematoma com sinais de sangramento ativo.

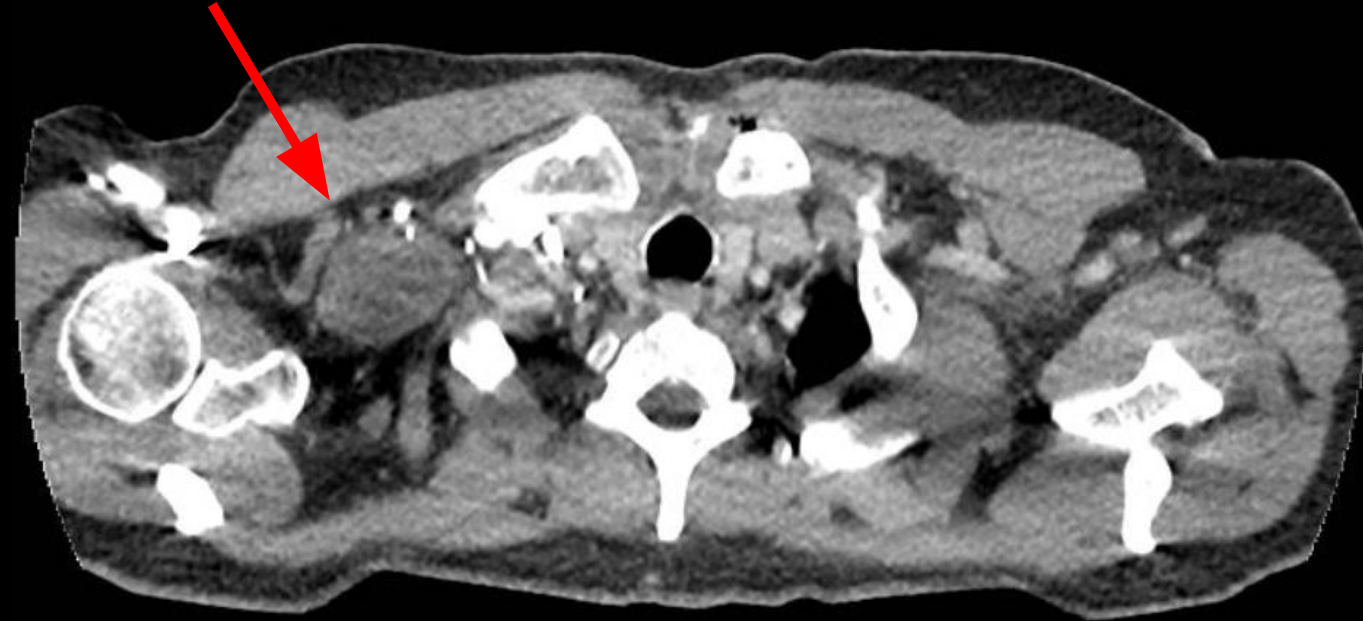


# LESÃO DE ORIGEM NEURAL

A

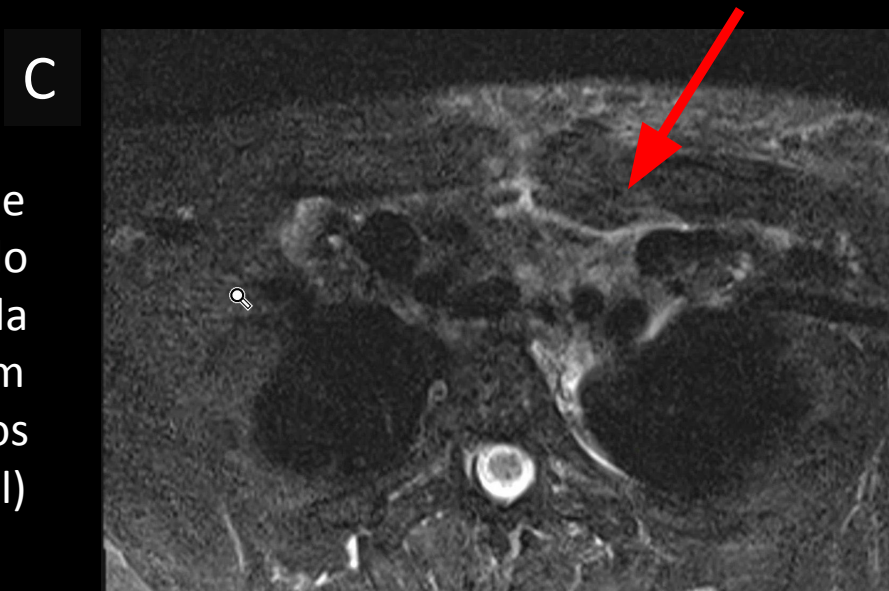
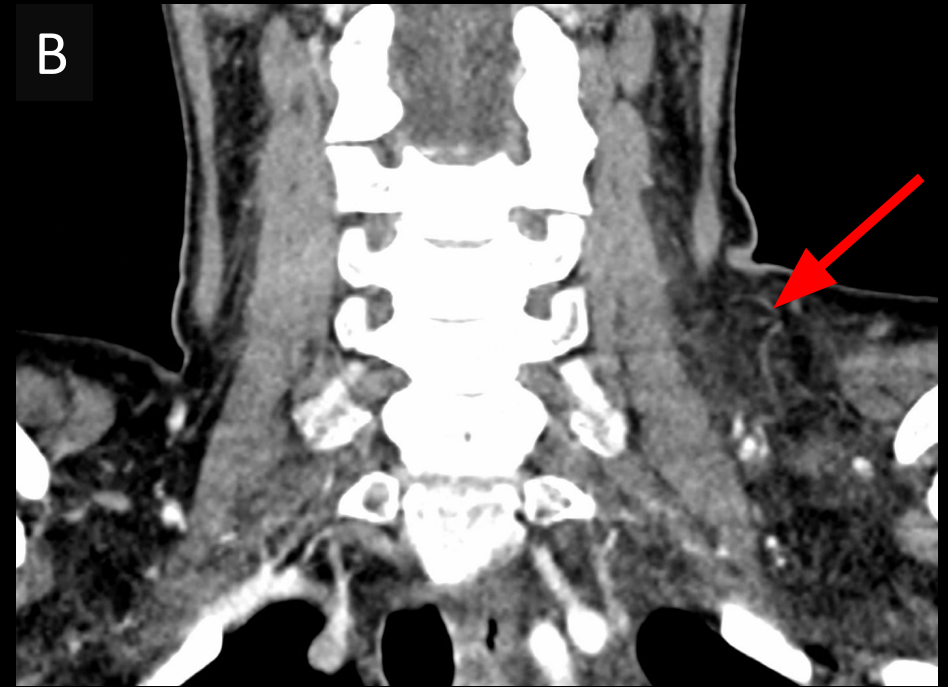
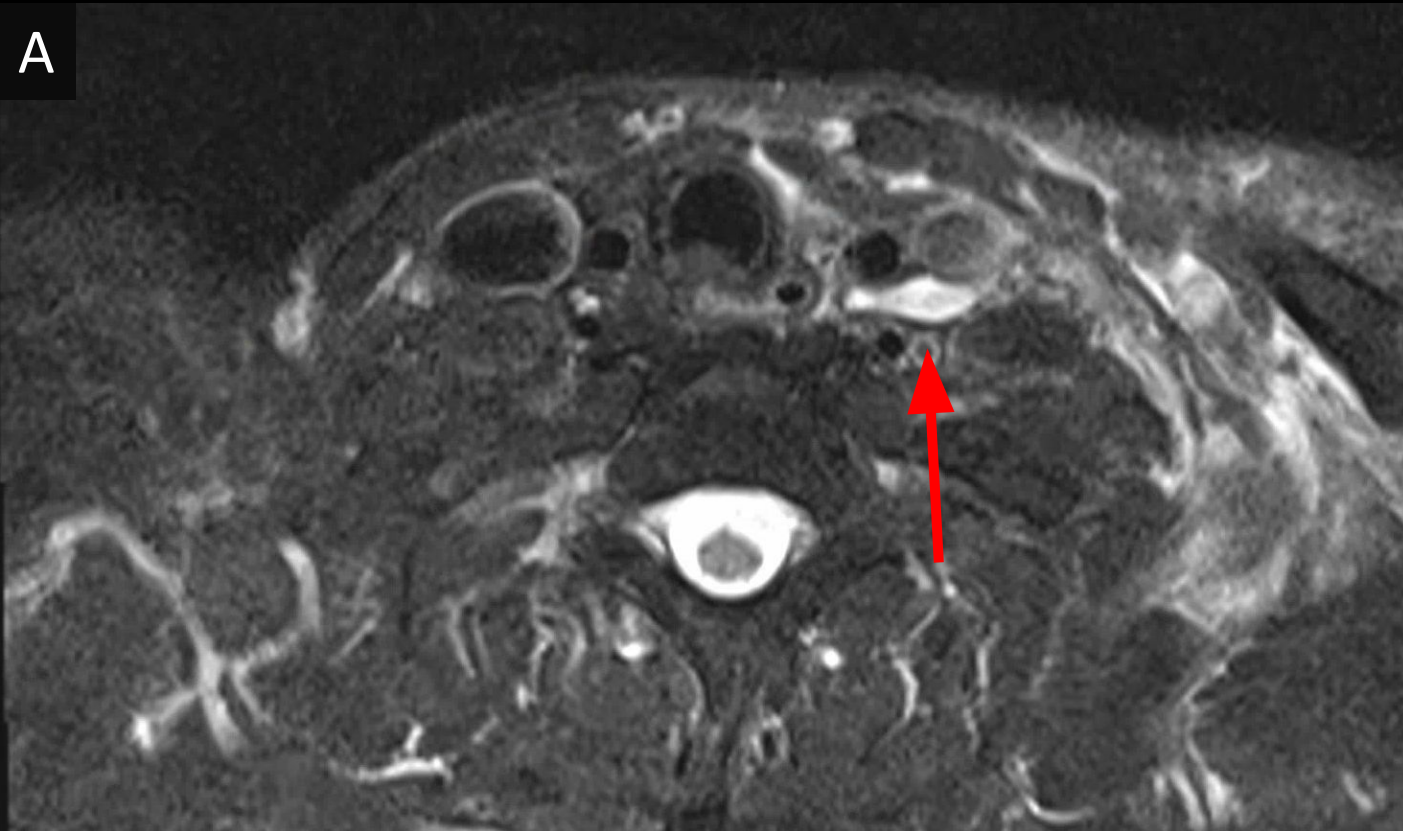


B



Paciente do sexo masculino de 63 anos. Identificada lesão hipocogênica alongada (imagem A) na fossa supraclavicular direita como achado incidental em exame ultrassonográfico da tireoide. Exame de tomografia computadorizada (imagem B - plano axial) demonstra lesão alongada com contornos arredondados junto ao trajeto do plexo braquial direito, sugestiva de neurofibroma/ schwannoma.

# LINFOCELE DO DUCTO TORÁCICO COM LINFEDEMA



Paciente do sexo feminino de 55 anos com antecedente de tireoidectomia há 20 anos e queixa de edema supraclavicular esquerdo há 1 dia. Exame de ressonância magnética evidenciou formação ovalada com hipersinal em T2 na topografia do ducto torácico, compatível com linfocele (imagem A - plano axial) e obliteração difusa dos planos adiposos da fossa supraclavicular esquerda (imagem B - TC corte axial) (imagem C - RM corte axial), compatível com linfedema.