

ULTRASSONOGRRAFIA DE MAMAS 22/07/2021

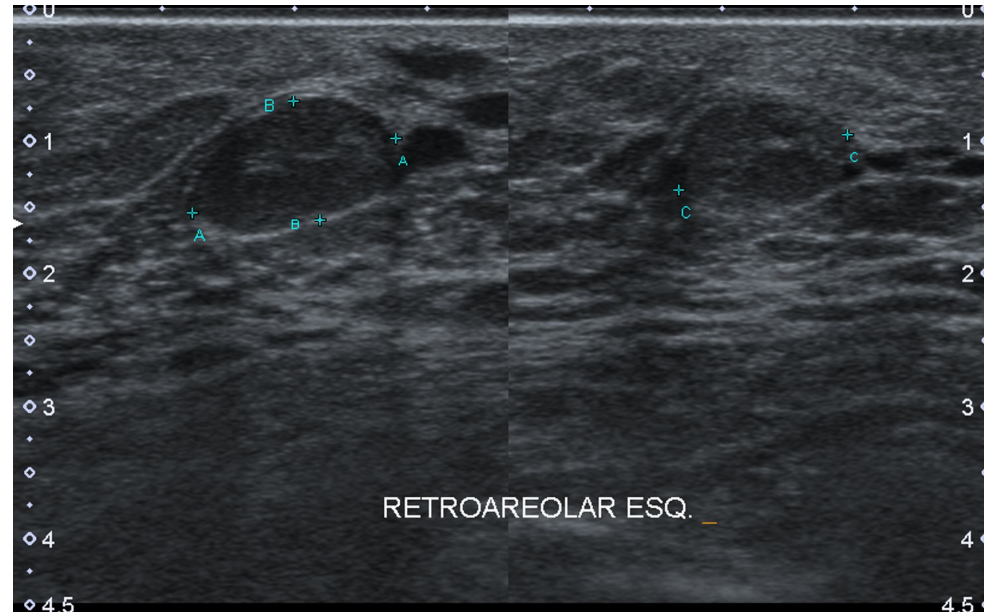


Figura 1 - Ultrassonografia de mamas apresentando nódulo hipoecogênico, oval, circunscrito, medindo 16 mm no seu maior eixo, na região retroareolar da mama esquerda.

ULTRASSONOGRAFIA DE MAMAS 22/07/2021

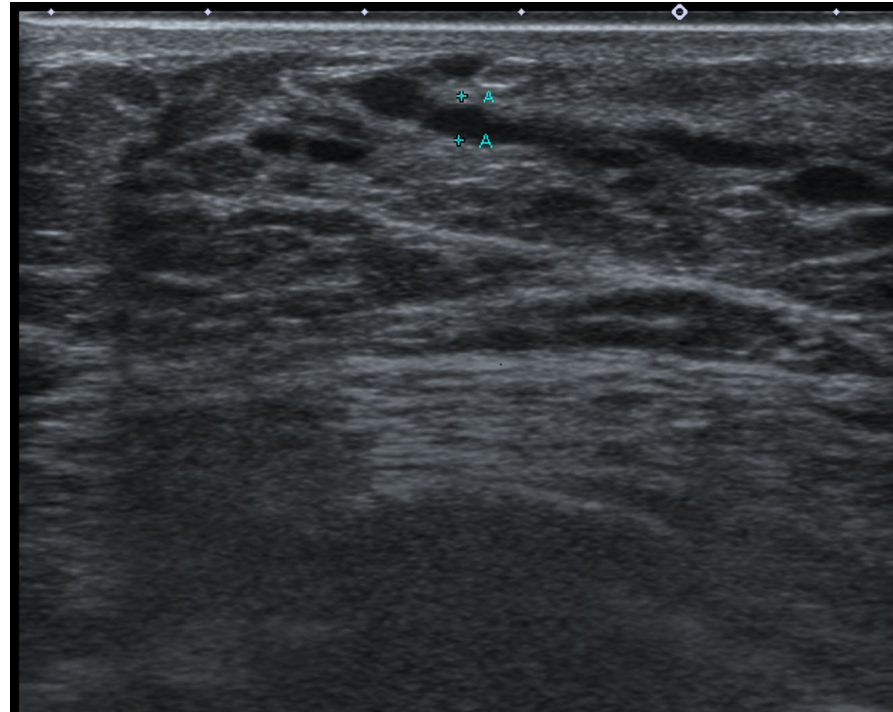


Figura 2 - Ultrassonografia de mamas apresentando ectasia ductal retroareolar na mama esquerda

CORE BIOPSY DA MAMA ESQUERDA GUIADA POR ULTRASSONOGRAFIA DE 02/08/2021

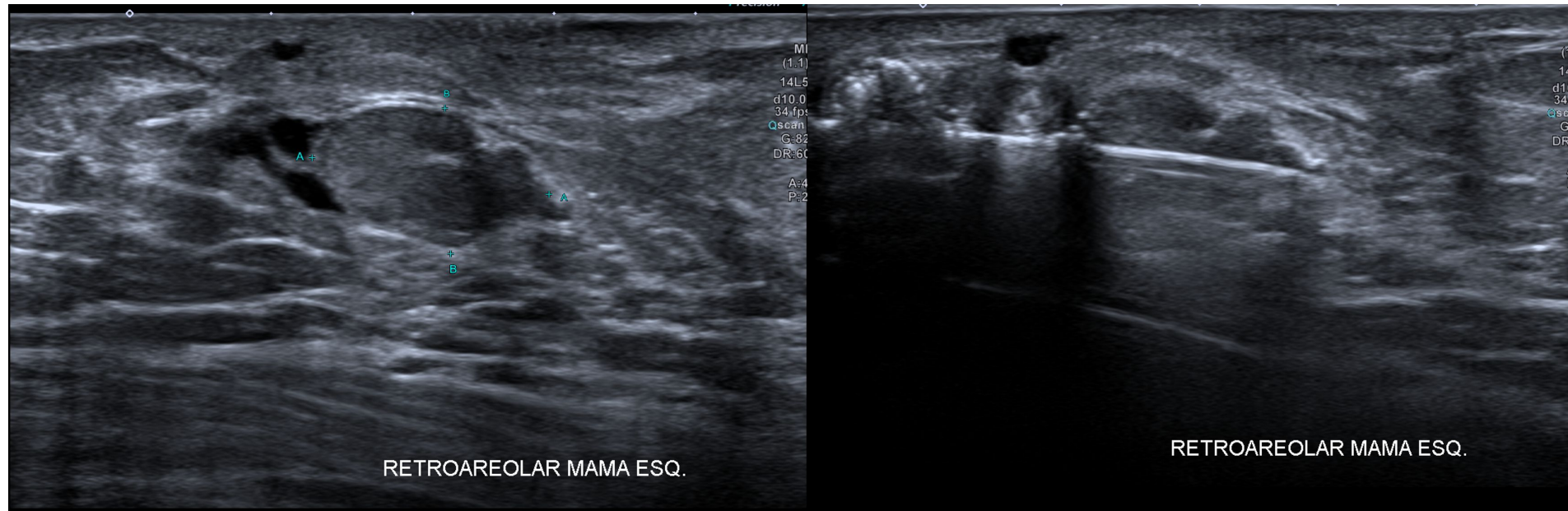


Figura 3 - Ultrassonografia guiando core biopsy de nódulo na mama esquerda.