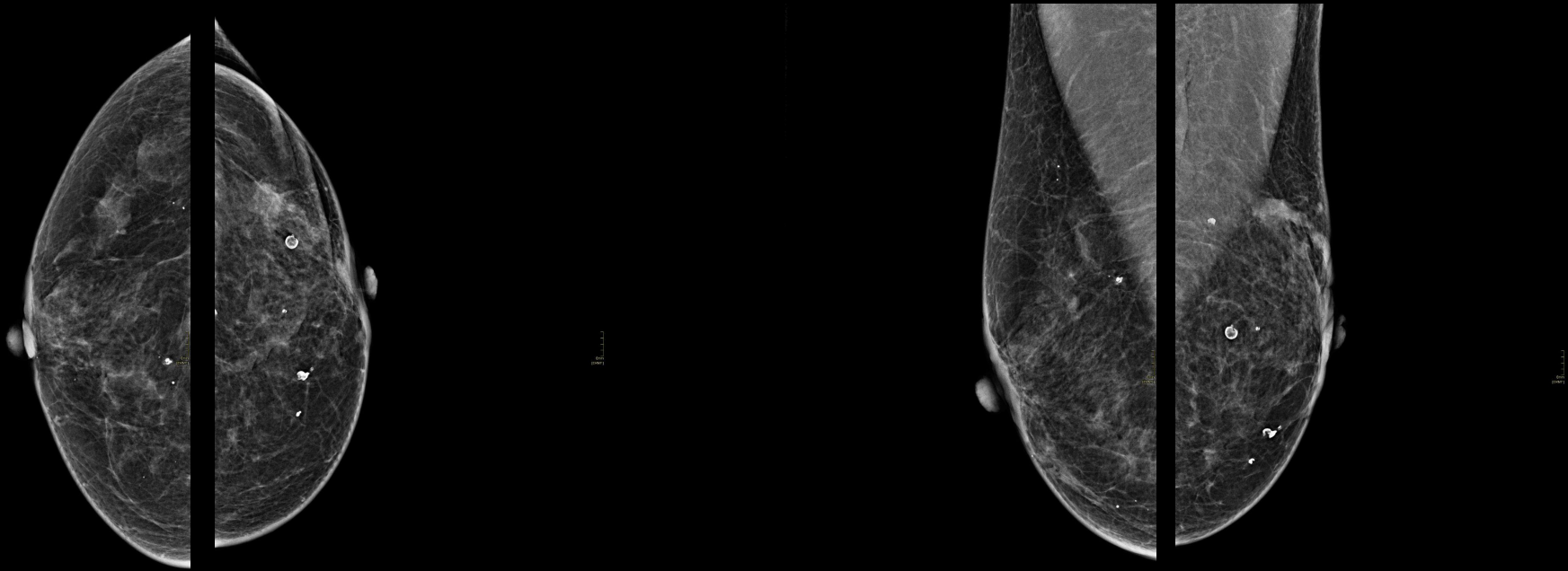


CARCINOMA ADENÓIDE CÍSTICO DA MAMA: UM RELATO DE CASO

- Paciente do sexo feminino, de 54 anos, previamente diagnosticada com carcinoma invasivo grau III na mama esquerda, triplo negativo, submetida a cirurgia oncológica conservadora à esquerda, associada a tratamento adjuvante com radioterapia e quimioterapia.
- Nega queixas relacionadas às mamas, em seguimento com acompanhamento multidisciplinar periódico.
- Realizado exame mamográfico de rastreamento.

CARCINOMA ADENÓIDE CÍSTICO DA MAMA: UM RELATO DE CASO

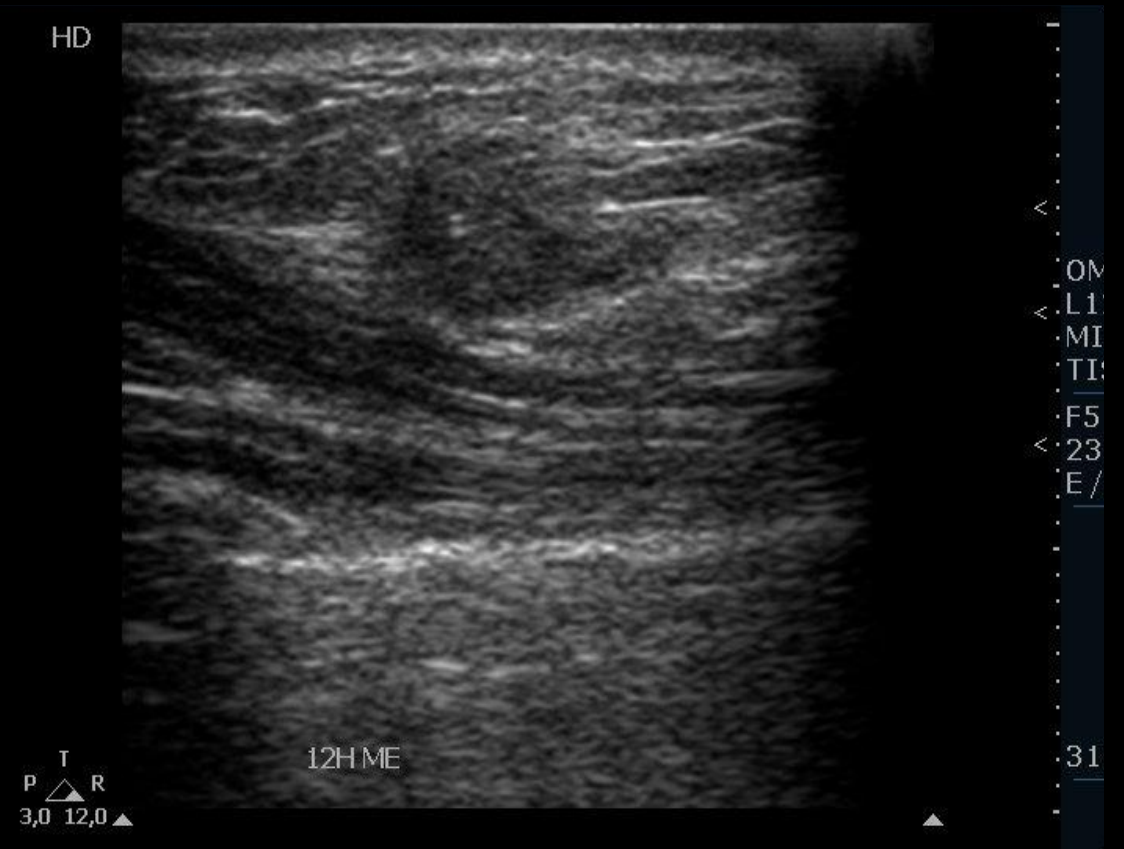
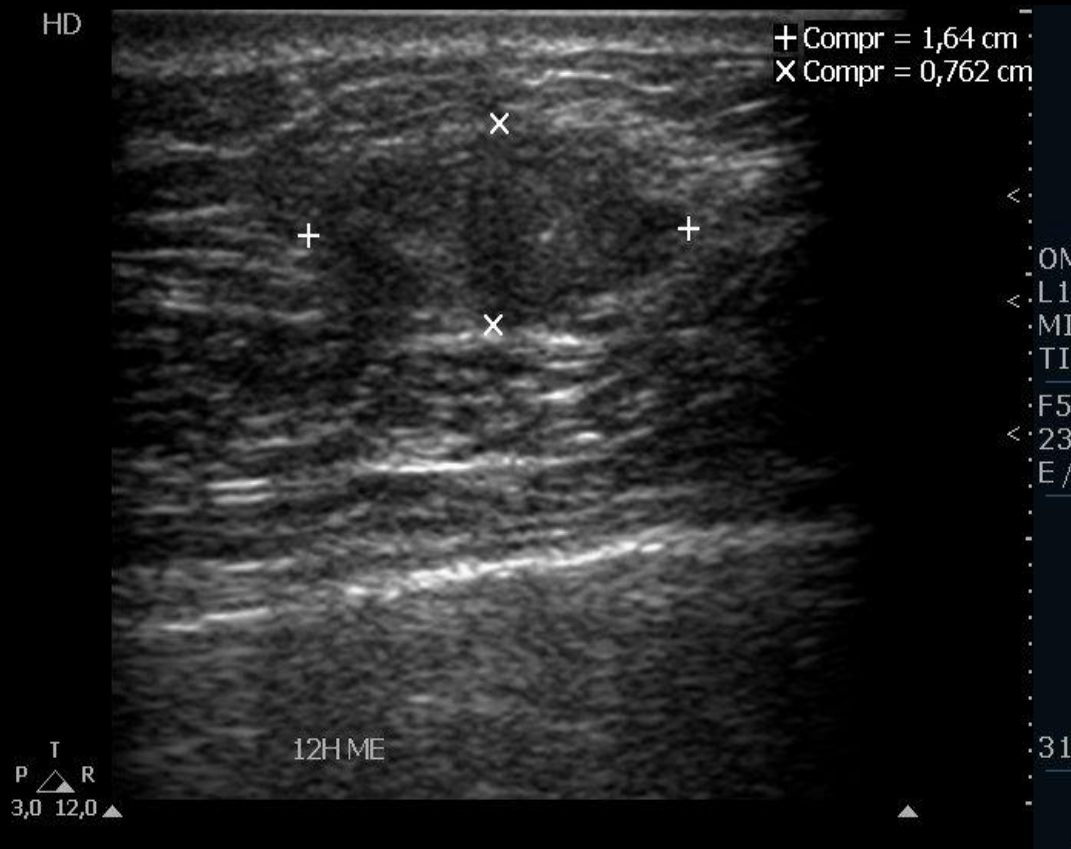- Realizada mamografia nas incidências crânio-caudal e médio lateral:



Achado principal: Nódulo isodenso, obscurecido, irregular, medindo 1,5 cm, distando 3,4 cm da papila, localizado no quadrante superolateral da mama esquerda. Achados ultrassonográficos suspeitos (ACR BI-RADS® 4). Recomenda-se correlação histopatológica.

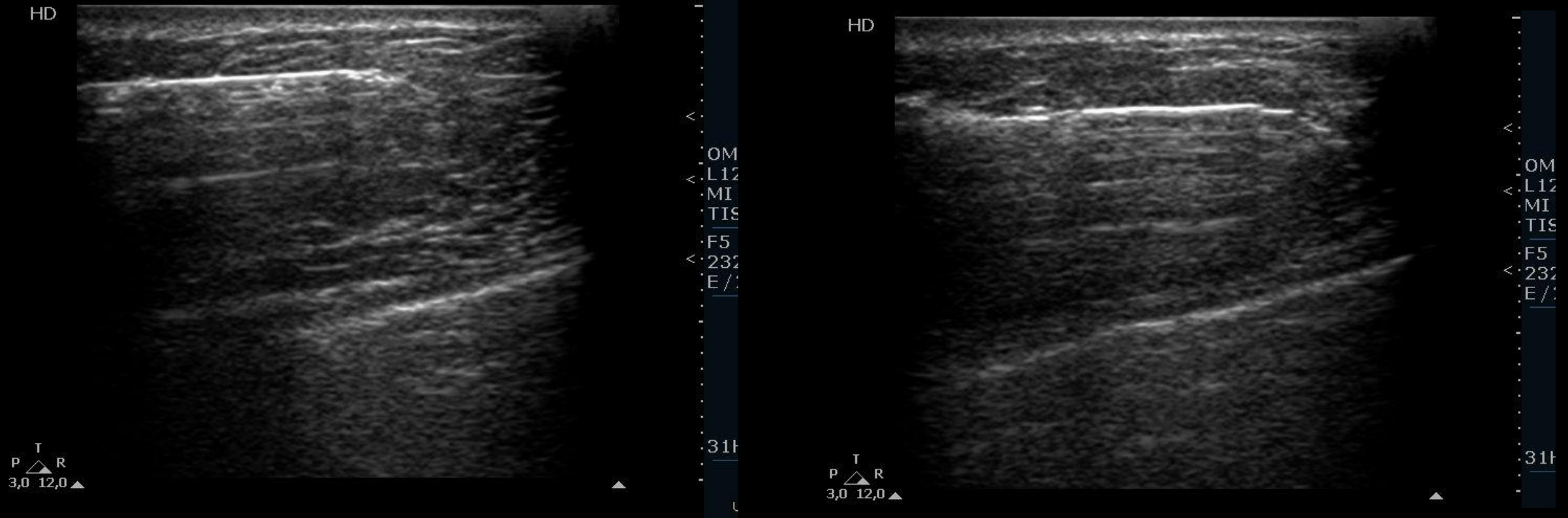
CARCINOMA ADENÓIDE CÍSTICO DA MAMA: UM RELATO DE CASO

- Realizada biópsia por agulha grossa, guiada por ultrassonografia, de nódulo oval, hipoeecogênico e heterogêneo com maior eixo paralelo à pele, margens lobuladas, localizado às 12 horas da mama esquerda, medindo 1,6 x 0,8 x 0,9 cm.



CARCINOMA ADENÓIDE CÍSTICO DA MAMA: UM RELATO DE CASO

- Realizada ultrassonografia de mamas e axilas:



Regiões axilares sem evidências de linfonodopatias.

CARCINOMA ADENÓIDE CÍSTICO DA MAMA: UM RELATO DE CASO

- Foram obtidas 4 fragmentos e o material foi entregue para paciente para ser encaminhado para laboratório de análise histopatológica.
- O resultado do estudo anatomopatológico estabeleceu o diagnóstico de carcinoma adenóide cístico, classificado como triplo negativo, grau II.
- Realizada mastectomia total à esquerda, sem a necessidade de dissecação dos linfonodos regionais.