

ABSCESSO RETROPERITONEAL E DE COXA DIREITA SECUNDÁRIO A APENDICITE RETROCECAL ROTA

Relato de Caso

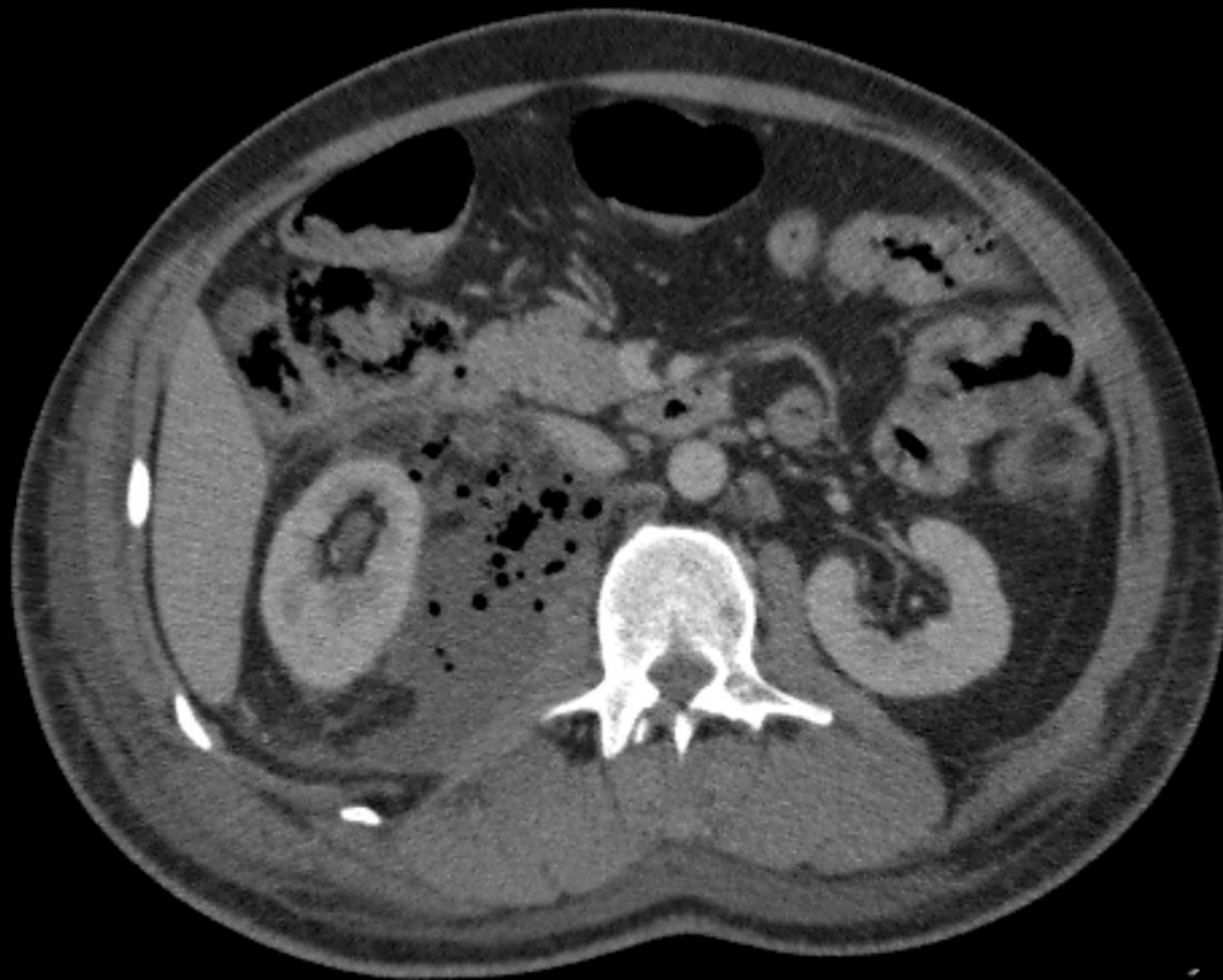

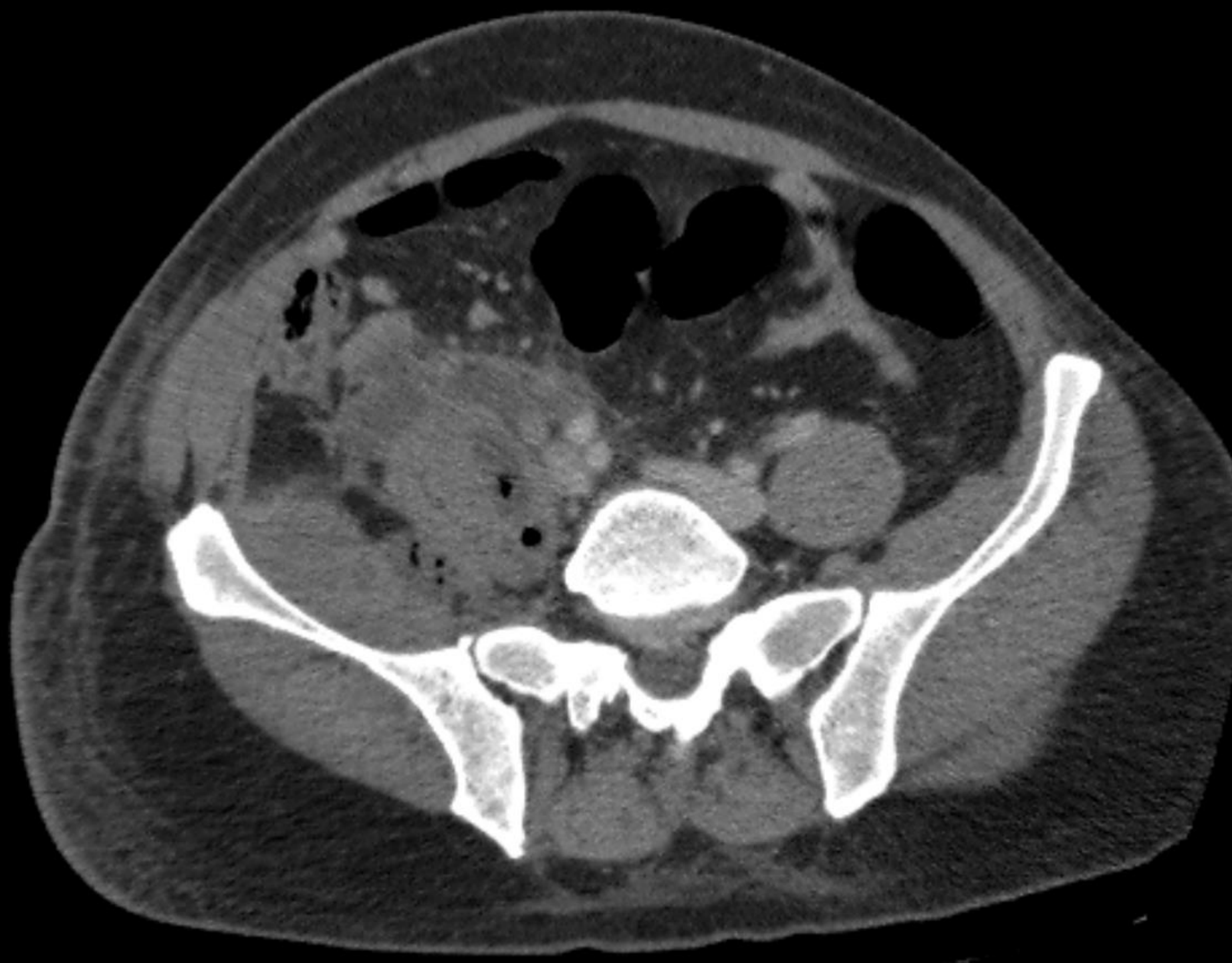54ª Jornada Paulista de Radiologia

2 a 5 de maio de 2024

Transamerica Expo Center • São Paulo • Brasil

Volumoso abscesso retroperitoneal à direita, comprometendo os espaços perirrenal e pararrenal posterior, estendendo-se inferiormente e dissecando as fibras dos músculos psoas maior, do iliopsoas, vasto medial, pectíneo e da musculatura adutora da coxa ipsilaterais.



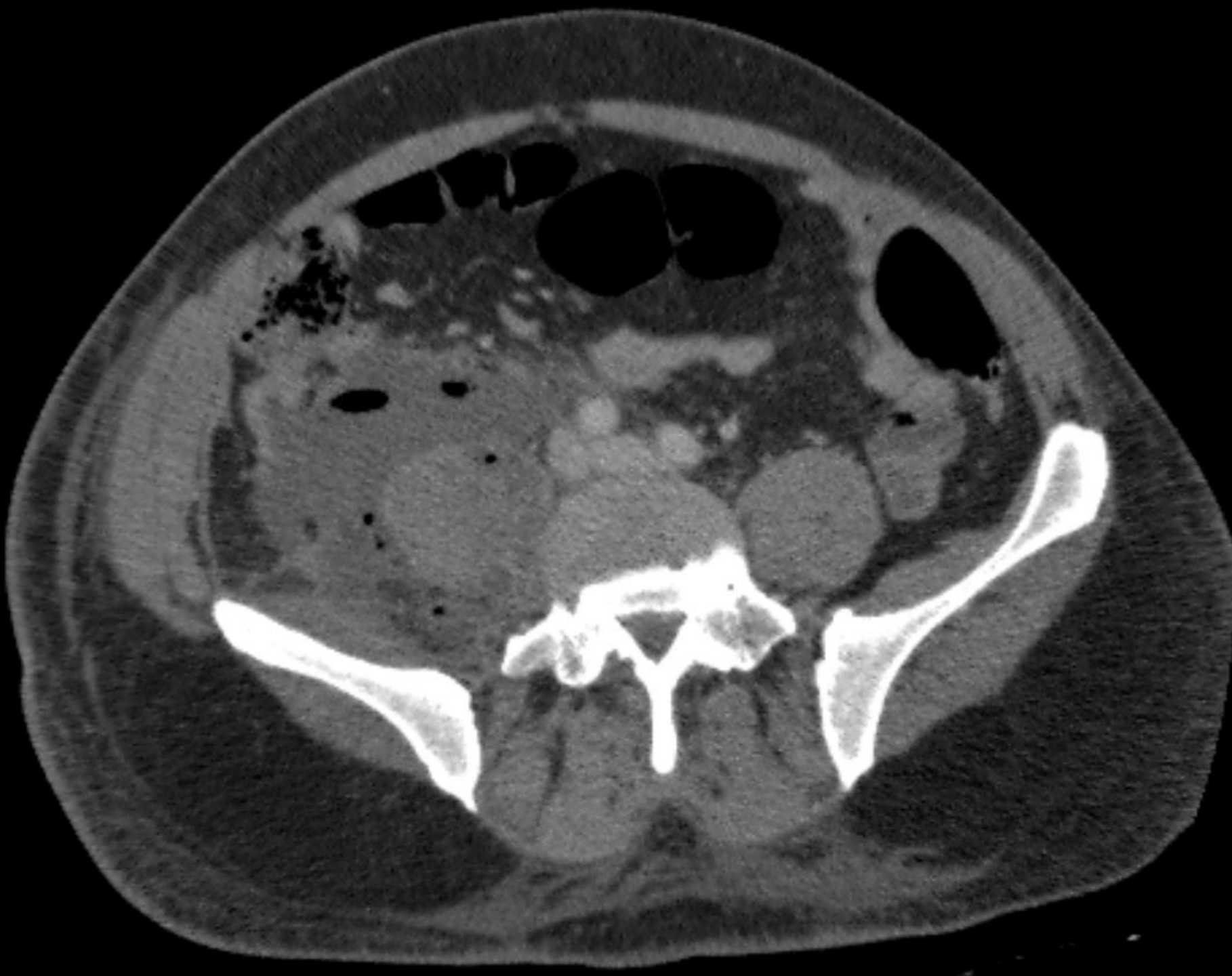

54ª Jornada Paulista de Radiologia

2 a 5 de maio de 2024

Transamerica Expo Center • São Paulo • Brasil

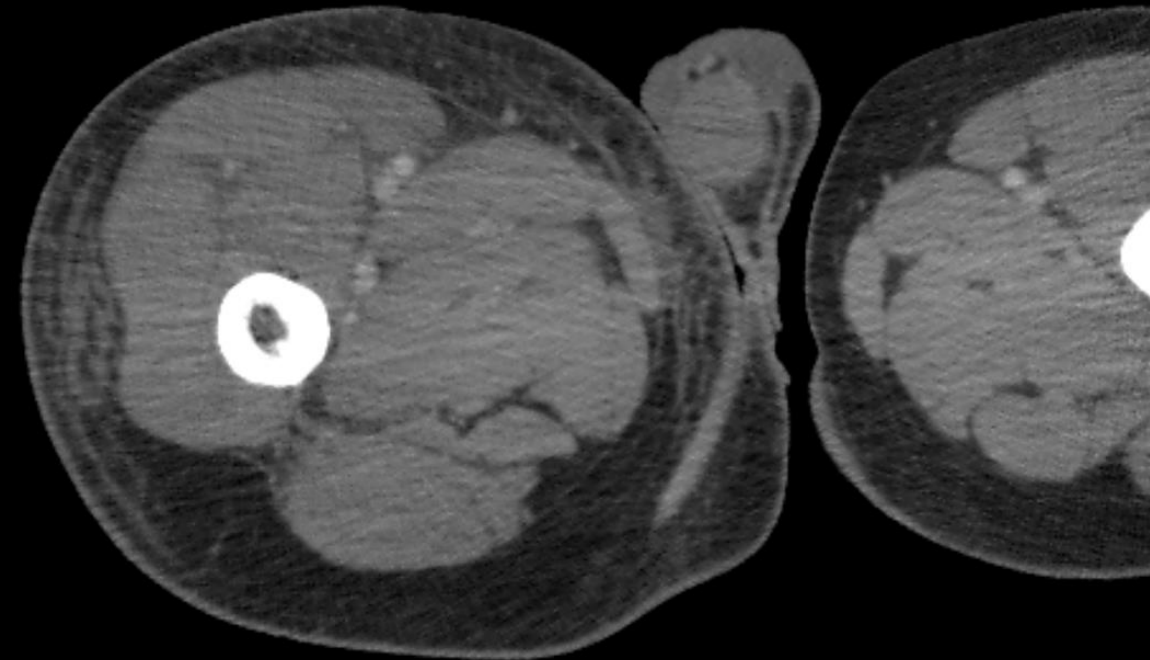
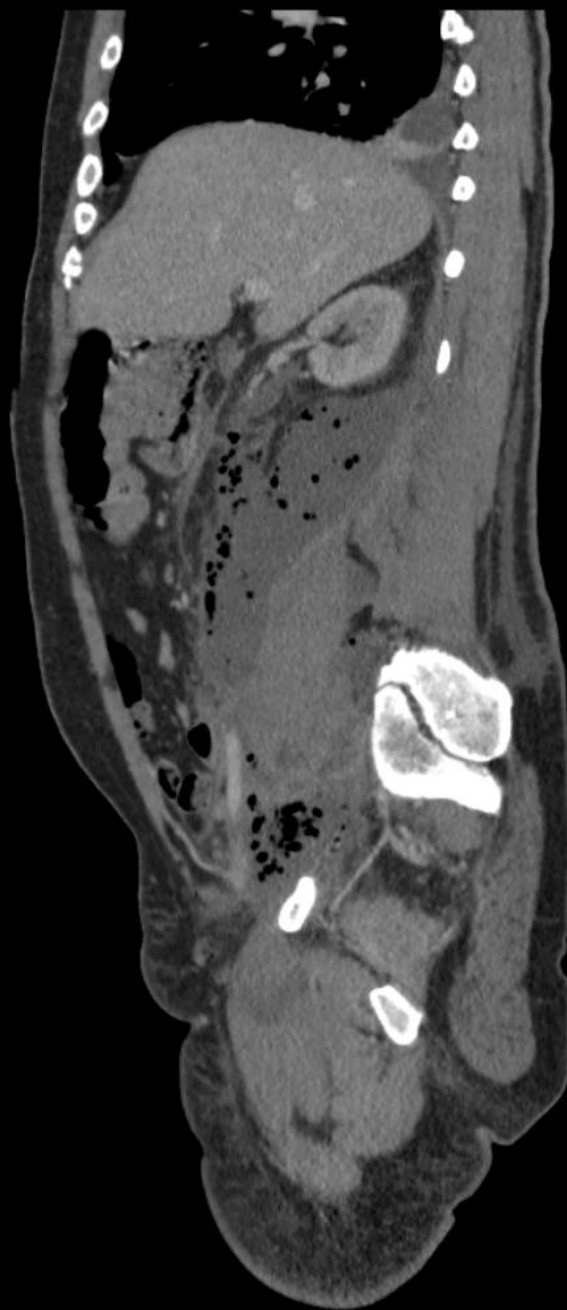
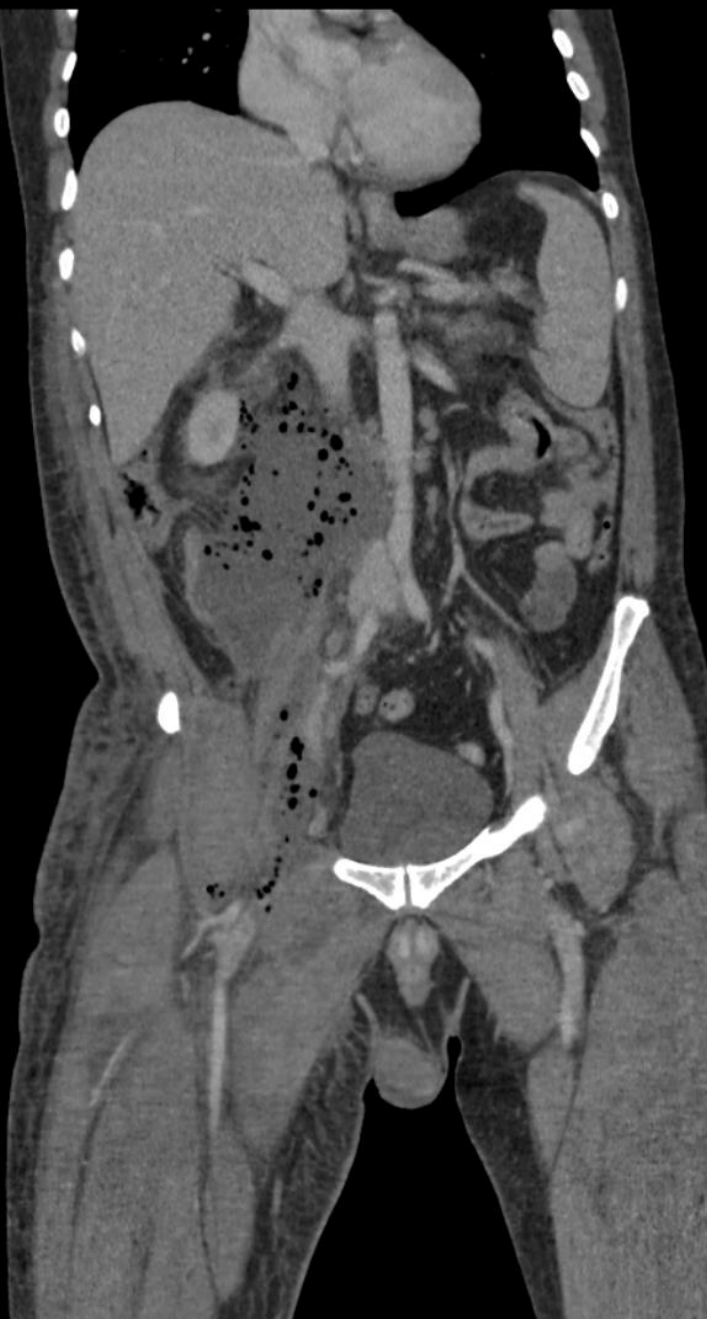A coleção tem aspecto líquido e múltiplos focos gasosos, e exerce efeito compressivo sobre o rim direito, o ureter direito, a veia cava inferior, os vasos ilíacos externos e os vasos femorais à direita, comprimindo-os, sem sinais de trombose.



54ª Jornada Paulista de Radiologia
2 a 5 de maio de 2024

Transamerica Expo Center • São Paulo • Brasil

Junto ao abscesso observa-se o apêndice cecal em situação retrocecal com paredes espessadas e com área de descontinuidade parietal comunicando-se com a coleção.



**Apendicite aguda perforada, com formação de volumoso abscesso retroperitoneal.
À direita, imagem mostrando edema do tecido celular subcutâneo na coxa direita.**